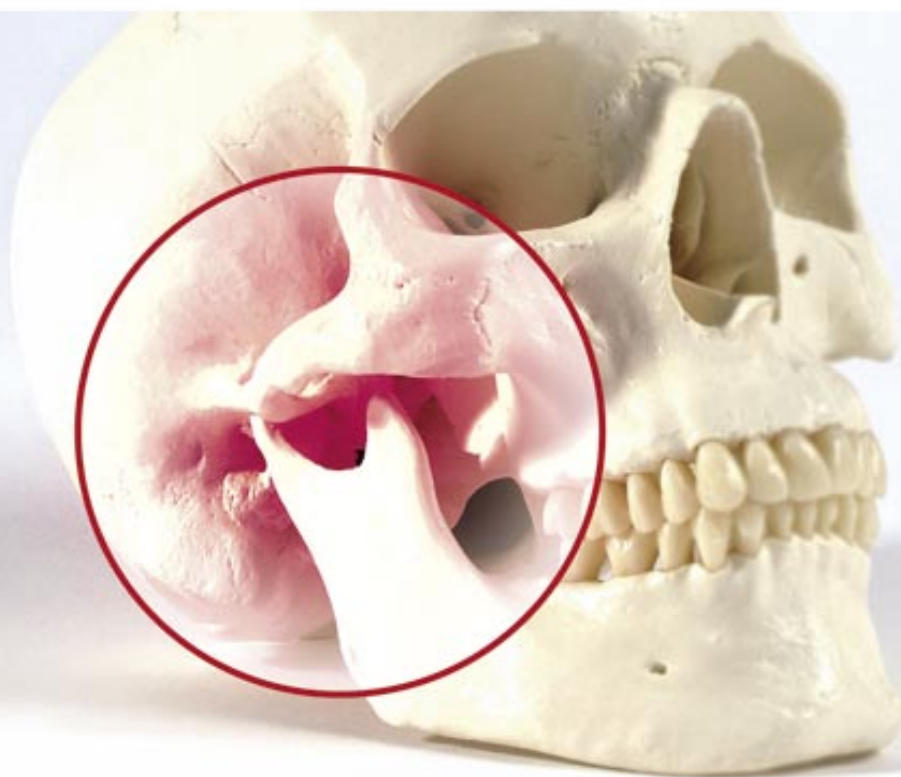

Vladimír Machoň a kolektiv

Léčba onemocnění čelistního kloubu



Upozornění pro čtenáře a uživatele této knihy

Všechna práva vyhrazena. Žádná část této tištěné či elektronické knihy nesmí být reprodukována a šířena v papírové, elektronické či jiné podobě bez předchozího písemného souhlasu nakladatele. Neoprávněné užití této knihy bude **trestně stíháno**.

Používání elektronické verze knihy je umožněno jen osobě, která ji legálně nabyla a jen pro její osobní a vnitřní potřeby v rozsahu stanoveném autorským zákonem. Elektronická kniha je datový soubor, který lze užívat pouze v takové formě, v jaké jej lze stáhnout s portálu. Jakékoliv neoprávněné užití elektronické knihy nebo její části, spočívající např. v kopírování, úpravách, prodeji, pronajímání, půjčování, sdělování veřejnosti nebo jakémkoliv druhu obchodování nebo neobchodního šíření je zakázáno! Zejména je zakázána jakákoliv konverze datového souboru nebo extrakce části nebo celého textu, umístování textu na servery, ze kterých je možno tento soubor dále stahovat, přitom není rozhodující, kdo takovéto sdílení umožnil. Je zakázáno sdělování údajů o uživatelském účtu jiným osobám, zasahování do technických prostředků, které chrání elektronickou knihu, případně omezují rozsah jejího užití. Uživatel také není oprávněn jakkoliv testovat, zkoušet či obcházet technické zabezpečení elektronické knihy.





Copyright © Grada Publishing, a.s.

MUDr. Vladimír Machoň a kolektiv

LÉČBA ONEMOCNĚNÍ ČELISTNÍHO KLOUBU

Pořadatel díla:

MUDr. Vladimír Machoň

Autorský kolektiv:

MUDr. Vladimír Machoň – *Chirurgie hlavy a krku, Nemocnice Na Homolce, Praha*
prim. MUDr. Jan Paska – *Chirurgie hlavy a krku, Nemocnice Na Homolce, Praha*
prim. MUDr. Dušan Hirjak, PhD. – *Klinika ústnej, čeľustnej a tvárovej chirurgie, Fakultní nemocnice Ružinov, Bratislava*

Recenze:

Prof. MUDr. Jiří Mazánek, DrSc.

Doc. MUDr. Jiří Zemen, PhD.

© Grada Publishing, a.s., 2008

Cover Photo © Allphoto, 2008

Vydala Grada Publishing, a.s., U Průhonu 22, Praha 7

jako svou 3345. publikaci

Odpovědná redaktorka Lucie Kettnerová

Spolupráce při redakčním zpracování PhDr. Anna Monika Pokorná

Sazba a zlom Josef Lutka

Obrázky dodali autoři.

Počet stran 88

Vydání první, Praha 2008

Vytiskly Tiskárny Havlíčkův Brod, a.s.

Husova ulice 1881, Havlíčkův Brod



Nakladatelství Grada Publishing, a. s., děkuje
Nemocnici Na Homolce za exkluzivní spolupráci
a finanční podporu této publikace



Názvy produktů, firem apod. použité v této knize mohou být ochrannými známkami nebo registrovanými ochrannými známkami příslušných vlastníků, což není zvláštním způsobem vyznačeno.

Postupy a příklady v knize, rovněž tak informace o lécích, jejich formách, dávkování a aplikaci jsou sestaveny s nejlépším vědomím autorů. Z jejich praktického uplatnění ale nevyplývají pro autory ani pro nakladatelství žádné právní důsledky.

Všechna práva vyhrazena. Tato kniha ani její část nesmějí být žádným způsobem reprodukovány, ukládány či rozšiřovány bez písemného souhlasu nakladatelství.

ISBN 978-80-247-2394-5 (tištěná verze)

ISBN 978-80-247-6281-4 (elektronická verze ve formátu PDF)

© Grada Publishing, a.s. 2011

Obsah

Poděkování	7
Úvod	8
1 Anatomie	9
2 Etiologie onemocnění temporomandibulárního kloubu	13
2.1 Anatomické faktory	13
2.2 Traumatické faktory	13
2.3 Psychosociální faktory	13
2.4 Patofyziologické faktory	14
2.5 Celkové faktory	14
3 Vyšetření čelistního kloubu	15
3.1 Klinické vyšetření	15
3.2 Zobrazovací metody	18
4 Onemocnění čelistního kloubu	23
4.1 Extrakapsulární (mimokloubní) onemocnění	23
4.2 Intrakapsulární (nitrokloubní) onemocnění	25
4.3 Zánětlivě degenerativní onemocnění	30
4.4 Poruchy hybnosti – hypermobilní stavy	33
4.5 Poruchy hybnosti – hypomobilní stavy	34
5 Léčba onemocnění temporomandibulárního kloubu	37
5.1 Léčba příčinná	37
5.2 Léčba symptomatická	37
6 Konzervativní (nechirurgická) léčba	39
6.1 Primární pohovor	39
6.2 Domácí šetřicí režim	39
6.3 Cvičení otevírání	39
6.4 Relaxační cvičení	40
6.5 Masáže žvýkacích svalů	40
6.6 Klidová poloha dolní čelisti	41
6.7 Izometrická cvičení	41
6.8 Repoziční cvičení	42
6.9 Termoterapie	42
6.10 Imobilizace kloubu	43
6.11 Mobilizace kloubu	43
6.12 Okluzní dlaha	44

7	Miniinvazivní léčba	47
7.1	Opich kloubu	47
7.2	Intraartikulární aplikace	48
7.3	Artrocentéza	49
7.4	Artroskopie	52
8	Další možnosti léčby	55
8.1	Chirurgická léčba	55
8.1.1	Operace na měkkých tkáních kloubu	56
8.1.2	Operace na tvrdých tkáních kloubu	57
8.2	Rekonstrukce čelistního kloubu	59
8.2.1	Kostní štěp	59
8.2.2	Totální kloubní náhrada	60
9	Příklady z praxe. Kazuistiky	63
	Literatura	77
	Rejstřík	83

Poděkování

Za to, že vznikla tato příručka, náleží nezměrný dík mým spoluautorům, prim. MUDr. J. Paskovi a prim. MUDr. D. Hirjakovi, Ph.D., a to za maximální podporu a přízeň.

Další díky patří lidem, kteří mi ukázali krásu chirurgie a stomatochirurgie. Lidem, kteří mi umožnili pracovat, pomáhali mi a učili mě: MUDr. L. Sefzig, Dr. med. dent. M. Mrzilek, MUDr. L. Štětka, doc. MUDr. M. Machálka, CSc., MUDr. O. Bulik, Ph.D., doc. MUDr. J. Kozák, CSc., prim. MUDr. M. Hubáček, MUDr. A. Kaš'áková, Ph.D., a zejména pak M. F. Dolwick z University of Florida.

Zvláštní poděkování patří doc. MUDr. J. Zemenovi, Ph.D. a prof. MUDr. J. Mazánkovi, DrSc., kteří se ujali důkladné recenze knihy a za jejichž cenné připomínky upřímně děkuji.

Poděkování za pomoc při realizaci knihy náleží D. Schönové a MUDr. V. Lukášové.

V neposlední řadě děkuji svým rodičům a nejbližším.

V Praze dne 7. 10. 2007

Vladimír Machoň

Úvod

... i malé věci mohou způsobovat velké potíže ...

... tvrzení, které bezpochyby platí pro čelistní kloub. Pro kloub, který spojuje lebku s mandibulou. Pro kloub, který umožňuje pohyb dolní čelisti. Pro kloub, který se podílí na příjmu potravy a mluvě. A jak je zřejmé – pro kloub, jenž patří k nejvytíženějším v lidském těle. Proto i onemocnění čelistního kloubu jsou velice častá. Podle některých studií trpí poruchou funkce čelistního kloubu 40–60 % populace.

Zapeklitostí tohoto kloubu je jeho lokalita – hlavice je součástí dolní čelisti, jamka se nachází na lebeční spodině v intimní blízkosti zvukovodu. Není divu, že diagnostika poruch svádí k mylným úvahám, v řadě případů pacienti migrují mezi ORL lékaři, stomatology, neurology, aniž by byl učiněn správný diagnostický závěr.

Čelistní kloub zároveň patří k nejsložitějším kloubům lidského těla, a proto ani jeho léčba není jednoduchá – naopak. Je náležitě problematická a velice často zdlouhavá, vyžadující trpělivost pacienta i lékaře.

Cílem následujícího textu je prezentovat složitou problematiku onemocnění temporomandibulárního kloubu pokud možno co nejjednodušeji. Tento text nemá ambice stát se přísně vědeckou publikací, ale naopak být pomocníkem v každodenní praxi (nejen) stomatologa.

1 Anatomie

Temporomandibulární kloub (TMK) spojuje dolní čelist s lebeční spodinou a umožňuje pohyb mandibuly. *Tento malý kloub má oproti jiným několik zvláštností a priorit:*

1. Jako jediný kloub lidského těla vykonává dva druhy pohybů – pohyb otáčivý (rotační) a pohyb posuvný (translační).
2. Jedná se o párový kloub – oba čelistní klouby jsou spojeny dolní čelistí – pohyb vykonávají vždy oba současně. Případná dysfunkce na jedné straně se projevuje i na druhostranném kloubu.
3. Kloubní prostor je kloubním diskem rozdělen na dva spolu nekomunikující prostory – horní a dolní kloubní šterbinu.
4. Čelistní kloub patří k nejvytíženějším kloubům lidského těla.

Kraniomandibulární spojení je tvořeno kloubním výběžkem dolní čelisti (processus condylaris mandibulae) zakončeným kloubní hlavičkou (caput mandibulae) a kloubní jamkou (fossa mandibularis), která je součástí spánkové kosti. Celý kloub je zavzat do kloubního pouzdra (capsula articularis). Kraniálně se toto pouzdro upíná na spánkovou kost, kaudálně na krček kloubního výběžku dolní čelisti. Pouzdro obklopuje kloubní struktury, zamezuje úniku synoviální tekutiny, působí proti silám, které by mohly kloubní struktury dislokovat, podílí se na propriocepci a výživě.

Kloubní hlavice je zakončením kloubního výběžku, má elipsovitý tvar. V anteroposteriorním rozměru měří v průměru 10 mm, v mediolaterálním rozměru 20 mm. Podélné osy obou kloubních hlavic svírají společně dopředu otevřený úhel 150–160°.

Kloubní jamka je konkávní prohlubni na spodině lebeční – na pars squamosa ossis temporalis. Kraniálně je oddělena tenkou lamelou od spodiny lebeční, v přední části přechází jamka v hrbolek – tuberculum articulare.

Povrch jamky a kloubní hlavice jsou pokryty **vazivovou chrupavkou** (na rozdíl od ostatních kloubů, kde se nachází chrupavka hyalinní). Vazivová chrupavka vykazuje větší odolnost a vyšší stupeň regenerace, což odpovídá nárokům, které jsou na ni kladeny. Chrupavčitá tkáň kloubu je avaskulární, bez inervace, výživa této tkáně je zajištěna ze synoviální tekutiny.

Kloubní hlavice je od jamky oddělena **diskem** (discus articularis), který tak kloubní prostor rozděluje na dva vzájemně nekomunikující prostory – horní kloubní šterbinu – diskotemporální (prostor mezi diskem a jamkou o objemu asi 1,2 ml) a dolní kloubní šterbinu – diskokondylární (prostor mezi diskem a kloubní hlavicí o objemu asi 0,9 ml). Kloubní disk je avaskulární ploténka bikonkávního tvaru. Okraje disku jsou silné 3–4 mm, uprostřed se ztenčuje na 1–1,6 mm v intermediální zónu. Úlohou disku je vyrovnávat zakřivení kloubních ploch, působí při převodu žvýkacích sil. Laterálně a mediálně je disk při svém obvodu připojen ke kloubnímu pouzdru, anteriorně se do disku upíná **musculus pterygoideus lateralis** (pars superior). Zadní část disku je rozdělena v horní a dolní lamelu, mezi nimiž se nachází bohatě vaskularizované vazivo – tzv. **Zenkerův retroartikulární polštář**. Tato vaskularizovaná tkáň slouží ke stabilizaci disku a dále k nutrici a propriocepci.

Vnitřní plochy kloubního pouzdra jsou pokryty *synoviální tkání*. Je složena ze dvou vrstev – intimy (což je vlastní endotel) a subintimy (podpůrné vrstvy bohatě zásobené cévami a nervy, která odděluje synoviální buňky od vazivových buněk kloubního pouzdra). Funkcí synovie je produkce kloubní tekutiny, jež zajišťuje výživu avaskulárních částí kloubu a zároveň slouží jako lubrikans – mazadlo. Svým složením je synoviální tekutina podobná krevní plazmě, ovšem s menším obsahem proteinů.

Cévní zásobení kloubních struktur zajišťují konečné větve arteria carotis externa: arteria temporalis superficialis a arteria maxillaris, které vytvářejí cévní pletěň okolo pouzdra kloubu.

Senzitivní inervaci obstarává nervus auriculotemporalis. Jedná se o větev nervus mandibularis, která odstupuje pod bazí lebni směrem za čelistní kloub a míří do spánkové krajiny. *Během svého průběhu vydává řadu větví:*

- rr. communicantes cum ganglio otico (přivádějí parasympatická vlákna do nervus auriculotemporalis)
- rr. commmunicantes cum n. facialis (vedou sympatická vlákna z ganglion oticum přes n. auriculotemporalis do n. facialis)
- rr. articulares (zajišťují senzitivní inervaci kloubu)
- n. meatus acustici externi (senzitivně inervují zevní plochu bubínku)
- nn. auriculares anteriores (senzitivně inervují zevní strany boltce)
- rr. temporales superficiales (konečné větve pro senzitivní inervaci spánkové krajiny)

Vzhledem k senzitivní inervaci, kterou zajišťuje auriculotemporální nerv a jeho větve, může se bolest čelistního kloubu promítat na různá místa obličeje. Není tedy lokalizovaná pouze preaurikulárně v místě kloubu, ale může se šířit do oblasti ucha, spánku, čela, do horní i dolní čelisti.

Čelistní kloub umožňuje pohyb čelisti ve všech třech rovinách (sagitální, vertikální, transverzální), tedy:

- anteriorně: vpřed (protruze)
- posteriorně: vzad (retruze)
- laterálně: do stran (laterotruze)
- deprese: pokles dolní čelisti, její oddálení od horní (otevírání úst, abdukce)
- elevace: zdvih dolní čelisti, její přiblížení k horní (zavírání úst, addukce)

K provedení těchto pohybů slouží nejen struktury kloubu, ale podílejí se na nich také vazy (ligamenta) a svaly. Kloubní vazy zesilují kloubní pouzdro a limitují nadměrné pohyby, mají stabilizační úlohu.

V oblasti čelistního kloubu jsou to:

- ligamentum laterale (zabraňuje oddálení kloubní hlavičky dolů a vpřed, limituje zároveň posteriorní posun při úplném zavření úst)
- ligamentum mediale (zesiluje kloubní pouzdro na vnitřní straně)
- ligamentum stylomandibulare (limituje hypermobilitu ve smyslu protruze)
- ligamentum sphenomandibulare (limituje hypermobilitu ve smyslu protruze)

Svaly, které se podílejí na pohybu dolní čelisti:

- musculus masseter
- musculus temporalis
- musculus pterygoideus medialis
- musculus pterygoideus lateralis
- suprahyoidní svaly (musculus digastricus)

Pohyb čelistního kloubu je kombinací obou pohybových složek: translační i rotační.

Pohyb rotační se odehrává v dolním kloubním prostoru (mezi hlavicí a diskem) – hlavice se pohybuje ve vztahu k disku. Pohyb translační pak v horním kloubním prostoru (mezi diskem a jamkou) – kloubní disk se posouvá společně s kloubní hlavicí ve vztahu k jamce a kloubnímu hrbolku.

Abdukce, addukce: Při otevíracím pohybu (depresi mandibuly) vykonává kloubní hlavice nejdříve rotační pohyb a to do postavení, kdy se hrany řezáků od sebe vzdálí asi na 10 mm. Při dalším otevírání provádí hlavice pohyb translační (a částečně i rotační), během něž se posouvá na vrchol, event. mírně za vrchol kloubního hrbolku.

Zavírání úst (elevace mandibuly) je opačným procesem – nejdříve provádí kloubní hlavice translační pohyb (s posuvem do jamky), který je vystřídán rotací při dovržení úst.

Svaly, které se podílejí na abdukci: suprahyoidní svaly, m. pterygoideus lateralis.

Svaly, které se podílejí na addukci: m. masseter, m. pterygoideus medialis, m. temporalis.

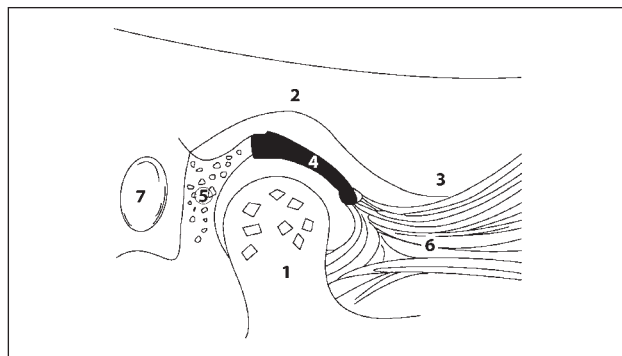
Protruze a retruze: Jedná se o oboustranný translační pohyb obou kloubních hlavic vpřed a dolů (resp. vzad při retruzi).

Svaly, které se podílejí na protruzi: m. pterygoideus lateralis, m. pterygoideus medialis.

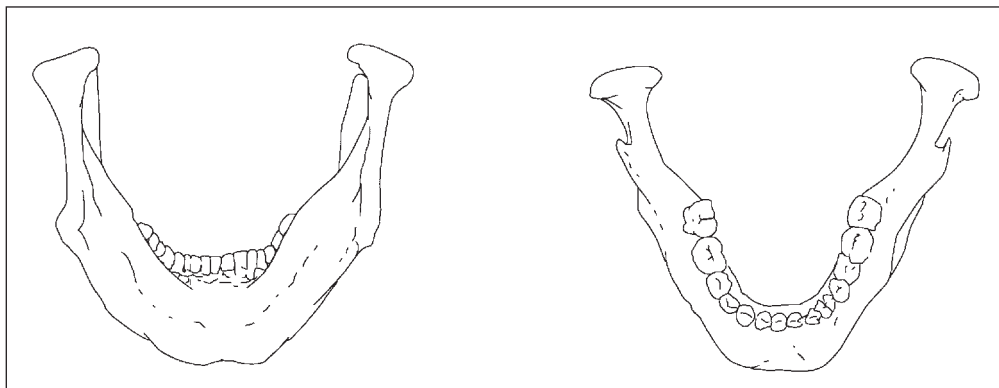
Svaly, které se podílejí na retruzi: m. temporalis.

Laterotruze: Kombinace translačních pohybů s posunem čelisti do strany.

Svaly, které se podílejí na laterotruzi: m. pterygoideus lateralis, m. pterygoideus medialis.



Obr. 1 Anatomie kloubu: 1 – kloubní hlavice, 2 – kloubní jamka, 3 – kloubní hrbolček, 4 – disk, 5 – retrodiskální tkáň, 6 – m. pterygoideus lateralis, 7 – zvukovod



Obr. 2 *Dolní čelist*

2 Etiologie onemocnění temporomandibulárního kloubu

Vznik poruch temporomandibulárního kloubu (TMK) vychází v současné době z multifaktoriální teorie – na vzniku onemocnění se nepodílí jedna příčina, ale několik.

Nejčastější příčiny, které způsobují vznik onemocnění čelistního kloubu, jsou:

- anatomické
- traumatické
- psychosociální
- patofyziologické
- celkové

2.1 Anatomické faktory

Anatomické faktory zahrnují změny tvaru kloubních výběžků a jamky, změny strmosti tuberculum articulare (ty souvisejí nejčastěji s poruchami hybnosti – příliš ploché tuberculum je jedním z důvodů hypermobility kloubu).

Do anatomických příčin patří také poruchy dentice, nestabilní okluze (vady skusu, chybějící zuby, artikulační překážky, např. povystouplé zuby, vysoké výplně, nevhodné protetické náhrady).

Porucha dentice působí na kloub dvěma způsoby:

- alterací neuromuskulárního nastavení (což vede ke svalovým spazmům, projevujícími se bolestí)
- mikrotraumatizací kloubu (způsobuje degenerativní změny kloubních povrchů)

2.2 Traumatické faktory

Traumatické faktory je možné rozdělit na mikrotraumata a makrotraumata.

Mikrotrauma čelistního kloubu je způsobováno opakovaným přetěžováním nefyziologickými pohyby čelistního kloubu (parafunkčními pohyby, např. skřípání, zatínání zubů). Vlivem dlouhodobého zvýšení intraartikulárního tlaku může dojít k poškození disku, ke vzniku adhezí či rozvoji osteoartrotických změn. Mikrotraumatizace dále způsobuje dlouhodobou svalovou kontrakci s následným zhoršeným prokrvením svalu a vznikem bolestivých svalových spazmů.

Makrotrauma je výrazné (nejčastěji jednorázové) přetížení kloubu (náraz, úder, přílišné otevření úst, prudký nákus). Může být spojeno se zlomeninami kloubního výběžku, kdy bývá přítomno poškození intraartikulárních tkání s rozvojem zánětu, hemarthrosis. Trauma kloubu se na vzniku onemocnění kloubu nemusí projevit okamžitě, mnohdy se následky poranění projeví až za řadu let.

2.3 Psychosociální faktory

Psychosociální faktory jsou zařazovány mezi nejčastější příčiny. Do této skupiny patří zejména stres. V důsledku vnitřních mechanismů ovládnání stresové situace dochází

často ke vzniku hypertenze, gastroduodenálních vředů, ale také ke zvýšenému napětí svalstva hlavy a krku. Právě zvýšená aktivita žvýkacích svalů vede ke vzniku para-funkčních pohybů (nadměrné zatínání zubů, skřípání, atypické pohyby dolní čelisti). Tyto parafunkční pohyby pak působí na čelistní kloub ve smyslu mikrotraumatizace se všemi výše popsanými důsledky.

2.4 Patofyziologické faktory

Patofyziologické faktory jsou systémová onemocnění projevující se v oblasti TMK (endokrinní, degenerativní, infekční a revmatologická onemocnění). Nejvýraznější podíl tvoří revmatoidní onemocnění (související s degenerativními změnami kloubu). Dalším výrazným faktorem jsou vertebrogenní onemocnění, a to zejména krční páteře (spojené se změnou napětí krčních svalů, s vyzařováním bolesti do oblasti kloubů, tváře).

Do patofyziologických příčin pak také patří lokální faktory spojené se stavem chrupu a mastikační funkcí.

2.5 Celkové faktory

Celkové faktory jsou podmíněné dědičností, pohlavím a věkem. Podílejí se na odpovědi organismu na podnět a na adaptabilitě organismu na zatěžující situace.

Celkově je možné konstatovat, že mezi nejčastěji postižené věkové skupiny se řadí jedinci ve věku kolem 20 a 40 let (což souvisí i s faktem, že tyto věkové skupiny jsou častěji vystaveny zvýšenému psychickému tlaku). Co se týče pohlaví, onemocnění TMK postihují více ženy než muže (v poměru 3:1). Přesná příčina této skutečnosti je zatím neznámá (v úvahu přichází hormonální etiologie, nižší adaptace na stres ...?)

Poznámka závěrem:

Etiologické faktory by měly být vždy brány v úvahu při léčbě čelistního kloubu, tak aby se léčba nezaměřovala pouze na odstranění dysfunkce, ale též na odstranění faktorů, které tuto dysfunkci způsobily. Jen komplexním ošetřením je možné pacienta plně rehabilitovat a omezit tak vznik recidivy onemocnění.

3 Vyšetření čelistního kloubu

Vyšetření pacientů s onemocněním čelistního kloubu se sestává z několika kroků:

- klinické vyšetření
- použití zobrazovacích metod
- užití miniinvasivní léčby

3.1 Klinické vyšetření

Je obvykle prvním kontaktem s pacientem, proto by mělo být provedeno v klidné atmosféře, bez zjevného spěchu. Klinické vyšetření musí v pacientovi vyvolat pocit důvěry.

Prvním krokem je anamnéza. Ta spočívá zejména ve zjištění pacientových potíží. Zaměřuje se na trvání a charakter potíží. V případě bolesti je vhodné zaznamenávat pacientovo hodnocení intenzity (využívá se buď stupnic 1–5, nebo 1–10), stejně tak šíření bolesti, přítomnost spouštěcích bodů (nebo aktivit, které vyvolávají bolest). Pacient je dotazován na změnu hybnosti čelisti (tedy zda má problém maximálně otevřít ústa nebo má potíže se zavřením úst po maximálním otevření). U přítomnosti patologických zvukových fenoménů se zjišťuje jejich četnost (při každém pohybu čelisti, jen občas) i charakter (krátké lupnuté nebo déletrvající vrzavé zvuky). Zjišťuje se dosavadní léčba a její efekt.

Anamnéza je složena z několika bodů:

- osobní anamnézy (celková onemocnění, cíleně se lékař dotazuje na revmatoidní onemocnění, zánětlivá onemocnění, osteoporózy, prodělané operace)
- zjištění alergie (zejména před operačními zákroky je důležitá znalost přecitlivělosti na dezinfekční látky, anestetika)
- pracovní anamnézy (v rámci níž je možné hodnotit stresové situace, řada povolání je spojena s nucenými polohami těla)
- psychické anamnézy (pacient je dotazován na psychiatrickou léčbu, medikaci, stresové zátěže)

Dále je anamnéza cílena na možné etiologické faktory: prodělané operace a úrazy v oblasti hlavy a krku (zjišťuje se i doba dětství), vertebrogenní potíže, ortodontická léčba, parafunkce (noční skřípání zubů, nadměrné zatínání), stresová zátěž.

Prvním krokem vyšetření pacienta je *aspexe*, kdy je možné hodnotit barvu kůže, symetrii obličeje a viditelné patologické nálezy orofaciální oblasti.

Následuje *palpační vyšetření žvýkacích svalů a oblasti kloubu*. Palpace se provádí bimanuálně, a to jak dynamická (při pohybu čelisti), tak statická (při zavřených ústech – v klidu a při maximálním skusu).

Při vyšetření žvýkacích svalů se zaznamenává bolestivost (event. přítomnost bolestivých bodů), symetrie, svalové spazmy.

Palpací kloubních hlavic se porovnává symetrie (a to v klidu i pohybu dolní čelisti), bolestivost. Bolestivá palpace bývá příznakem zánětlivých onemocnění.

Dalším krokem je *vyšetření pohybu dolní čelisti*: otevírání, zavírání, protruze, laterotruze, retruze. Rozsah těchto pohybů se měří pomocí měřítka, a to v pomyslné přímce mezi interinciziválními body (horní a dolní řezákový bod).

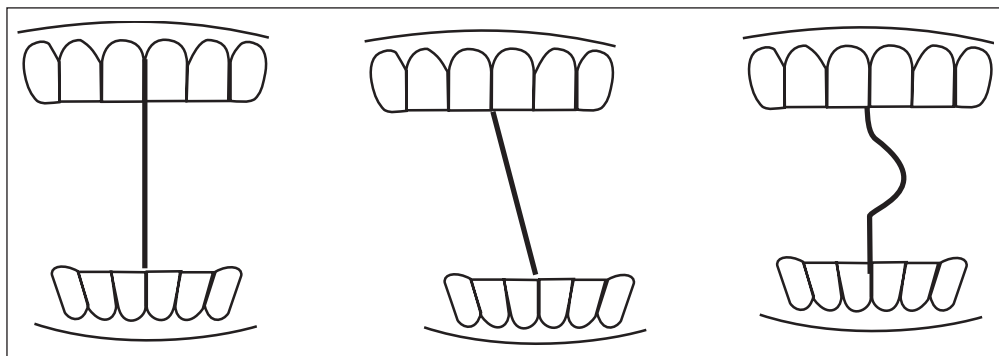
Průměrné fyziologické hodnoty jsou:

- otevírání 40–56 mm (pro minimální otevření úst je hranice 30–35 mm)
- laterotruze 10–13 mm
- protruze 9–11 mm
- retruze 0–2 mm

Otevírání úst pod hranici 30 mm se označuje jako hypomobilita. Může nastat v důsledku omezeného pohybu kloubní hlavice (diskopatie, adheze), dále jako příznak zánětlivých onemocnění a svalových poruch. U ankylos (patologické srůsty kloubní hlavice s jamkou) je pohyb kloubu téměř nemožný, většinou jen naznačený.

Při vyšetření pohybu čelisti se nezaznamená jen rozsah, ale také symetrie pohybů (zejména otevírání):

- symetrické otevírání (řezákový bod dolní čelisti se neuchyluje od kolmé osy otevírání)
- deviační otevírání (řezákový bod dolní čelisti se uchyluje při otevírání do strany)
- deflekční otevírání (řezákový bod dolní čelisti opisuje při otevírání esovitý pohyb)



Obr. 3 *Symetrické otevírání* **Obr. 4** *Deviační otevírání* **Obr. 5** *Deflekční otevírání*

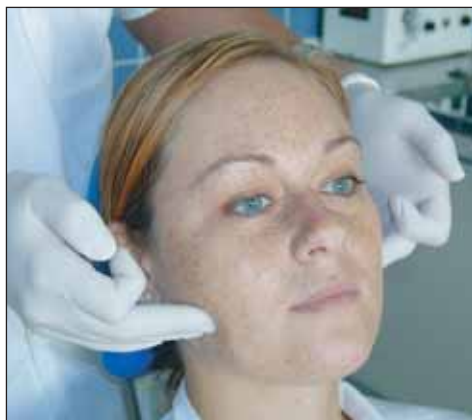Součástí dynamických vyšetření pohybu čelistního kloubu je taktéž manuální dynamický test. Vyšetřující stojí za pacientem, prsty obou rukou má vloženy oboustranně pod pacientovu hranu dolní čelisti v postranních úsecích. Následně pacient vysouvá čelist do protruze a z maximální protruze poté otevírá ústa (oba pohyby jsou prováděny za současného tlaku vyvinutým lékařovými prsty vložnými zespodu na hranu čelisti). Bolest při tomto testu indikuje zánětlivé intraartikulární procesy, lupání potvrzuje diskopatie.

Po palpačním vyšetření následuje vyšetření chrupu: skusové poměry, abraze, artikulární překážky, defekty v zubních obloucích a stav pacientových zubních náhrad.

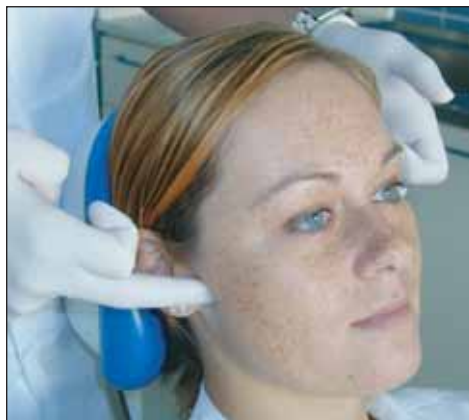
Poslední částí klinického vyšetření je *auskultace kloubů*. Provádí se při pomalých, opakovaných pohybech čelisti, a to za pomoci fonendoskopu.

Zaznamenává se:

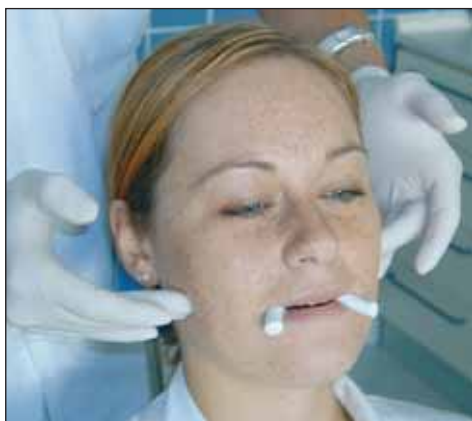
- lupání (krátký, ohraničený zvukový fenomén, který může nastat na začátku pohybu – iniciální, v průběhu pohybu a nebo na konci pohybu – terminální)
- krepitace (déletrvající zvuk projevující se jako vrzání, skřípání)



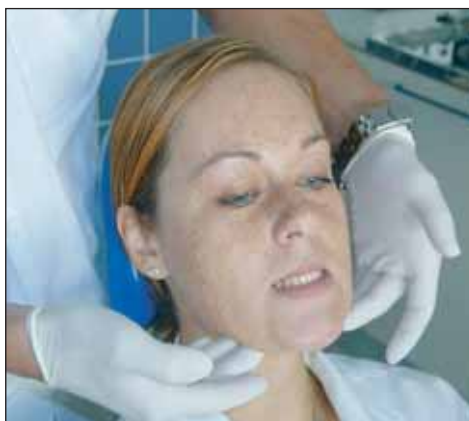
Obr. 6 *Palpace žvýkacích svalů*



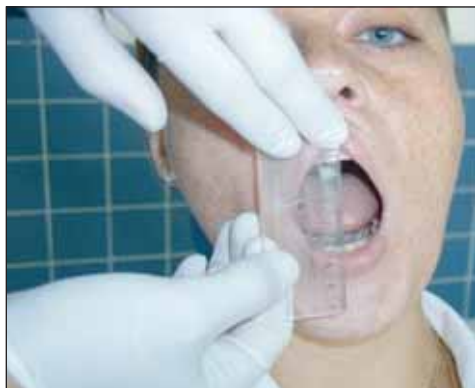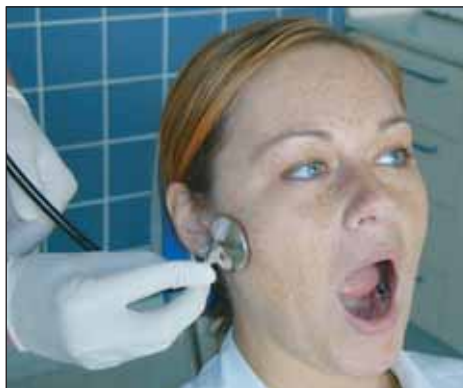Obr. 7 *Palpace kloubních hlavic*



Obr. 8 *Palpace žvýkacích svalů při maximálním zatnutí zubů*



Obr. 9 *Dynamický test – pacient vysune čelist do maximální protruze a poté otevírá proti odporu prstů vložených pod hranu dolní čelisti*

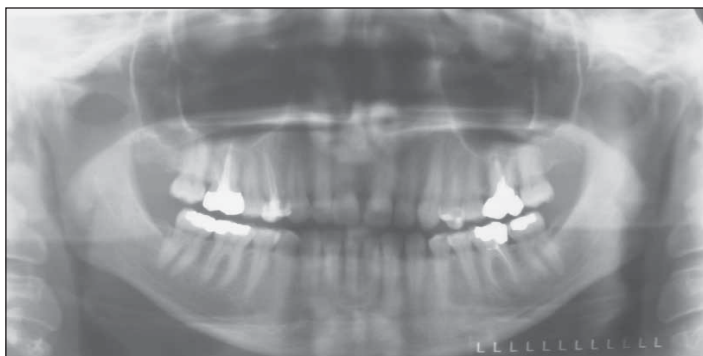Obr. 10 *Vyšetření otevírání*Obr. 11 *Auskultace zvukových fenoménů kloubu*

3.2 Zobrazovací metody

Rentgenový snímek: Nejčastěji užívanými typy jsou ortopantomogram (OPG), zadopřední snímek lebky kaudálně excentrický (Clementchitschova projekce) a boční snímek lebky. Umožňují posoudit symetrii čelisti, tvar kloubních hlavic, polohu kloubní hlavice v jamce a tvar kloubních ploch, stejně tak hodnotit šíři kloubní štěrbiny. OPG zároveň napomáhá v diferenciální diagnostice potíží (je možné s jeho pomocí vyloučit dentální patologické procesy, neoplastické či zánětlivé procesy čelistí, zlomeniny atd.).

Další možností je OPG s otevřenými a zavřenými ústy cílený na oblast čelistního kloubu. Na jednom rozfázovaném snímku se nachází zobrazení obou kloubů jak v klidu, tak při maximálním otevření (tento snímek je vhodný pro posouzení hypermobility kloubu).

Nevýhodou rentgenového vyšetření je jeho nepřesnost, protože se jedná o dvourozměrné zobrazení, při kterém dochází k sumaci skeletálních struktur. Pomocí rentgenových snímků je možné odečítat pouze okrajové části anatomických částí kloubu

Obr. 12 *Ortopantomogram*