


# OČNÍ PROJEVY SYSTÉMOVÝCH ONEMOCNĚNÍ

Alexandr Stěpanov  
Jan Studnička  
a kolektiv



## **ZEISS FORUM**

FORUM je komplexní oftalmologický software. Zefektivňuje pracovní postup, šetří čas, místo i náklady. Poskytuje přístup ke všem vyšetřením pacientů - vše z jednoho místa. Lze ho propojit se stávajícími informačními technologiemi a diagnostickými přístroji firmy ZEISS i jiných výrobců.

**[www.zeiss.com/forum](http://www.zeiss.com/forum)**



**Seeing beyond**



# OČNÍ PROJEVY SYSTÉMOVÝCH ONEMOCNĚNÍ

Alexandr Stěpanov  
Jan Studnička  
a kolektiv

**Upozornění pro čtenáře a uživatele této knihy**

Všechna práva vyhrazena. Žádná část této tištěné či elektronické knihy nesmí být reprodukována a šířena v papírové, elektronické či jiné podobě bez předchozího písemného souhlasu nakladatele.

Neoprávněné užití této knihy bude **restně stíháno**.

**Alexandr Stěpanov, Jan Studnička a kolektiv**

## Oční projevy systémových onemocnění

### Editoři

**MUDr. Alexandr Stěpanov, Ph.D., MBA, FEBO**

Fakultní nemocnice Hradec Králové, Oční klinika;

Univerzita Karlova, Lékařská fakulta v Hradci Králové, katedra očního lékařství

**doc. MUDr. Jan Studnička, Ph.D.**

Fakultní nemocnice Hradec Králové, Oční klinika;

Univerzita Karlova, Lékařská fakulta v Hradci Králové, katedra očního lékařství;

VISUS, spol. s r.o.

Kompletní seznam autorů je uveden na stranách VI–VIII.

**Odborný konzultant:** prof. MUDr. Pavel Rozsival, CSc., FEBO

**Recenzent:** MUDr. Petr Svačina

Vydání odborné knihy schválila Vědecká redakce nakladatelství Grada Publishing, a.s.

© Grada Publishing, a.s., 2021

Cover Design © Grada Publishing, a.s., 2021

Obrázky 2.7, 5.12, 5.13, 9.3, 10.3, 10.4, 10.6, 10.8–10.14, 10.16 upravil a překreslil Jiří Hlaváček.

Obr. 8.17, 8.24 J. Bavor. Ostatní jsou z archivů autorů, není-li uvedeno jinak.

Vydala Grada Publishing, a.s.,

U Průhonu 22, Praha 7

jako svou 8161. publikaci

Šéfredaktorka lékařské literatury MUDr. Michaela Lizlerová

Odpovědná redaktorka Mgr. Daniela Kučmašová

Sazba a zlom Jaroslav Kolman

Počet stran 330

1. vydání, Praha 2021

Vytiskl TNM PRINT s.r.o., Chlumeck nad Cidlinou

*Názvy produktů, firem apod. použité v knize mohou být ochrannými známkami nebo registrovanými ochrannými známkami příslušných vlastníků, což není zvláštním způsobem vyznačeno.*

*Postupy a příklady v této knize, rovněž tak informace o lécích, jejich formách, dávkování a aplikaci jsou sestaveny s nejlepším vědomím autorů. Z jejich praktického uplatnění však pro autory ani pro nakladatelství nevyplývají žádné právní důsledky.*

ISBN 978-80-271-4422-8 (pdf)

ISBN 978-80-271-1683-6 (print)

Děkujeme společnosti URSAPHARM spol. s r.o.  
za finanční podporu vydání knihy.



## Editoři

### **MUDr. Alexandr Stěpanov, Ph.D., MBA, FEBO**

1. Fakultní nemocnice Hradec Králové, Oční klinika
2. Univerzita Karlova, Lékařská fakulta v Hradci Králové, katedra očního lékařství

## Autoři

### **MUDr. Andrea Bartlová**

1. Fakultní nemocnice Hradec Králové, Klinika nemocí kožních a pohlavních
2. Univerzita Karlova, Lékařská fakulta v Hradci Králové, katedra nemocí kožních a pohlavních

### **MUDr. Vladimír Bartoš**

Fakultní nemocnice Hradec Králové, Plicní klinika

### **MUDr. Zofia Bartovská, Ph.D.**

1. Klinika infekčních nemocí 1. lékařské fakulty Univerzity Karlovy a Ústřední vojenské nemocnice
2. 1. lékařská fakulta Univerzity Karlovy, katedra infekčního lékařství

### **doc. MUDr. Ondřej Beran, Ph.D.**

1. Klinika infekčních nemocí 1. lékařské fakulty Univerzity Karlovy a Ústřední vojenské nemocnice
2. 1. lékařská fakulta Univerzity Karlovy, katedra infekčního lékařství

### **prof. MUDr. Vladimír Blaha, CSc.**

1. Fakultní nemocnice Hradec Králové, III. interní gerontometabolická klinika
2. Univerzita Karlova, Lékařská fakulta v Hradci Králové, katedra interních oborů

### **prof. MUDr. Pavel Bošík, Ph.D.**

1. Fakultní nemocnice Hradec Králové, Ústav klinické mikrobiologie
2. Univerzita Karlova, Lékařská fakulta v Hradci Králové, katedra mikrobiologie

### **doc. MUDr. Petr Bradna, CSc.**

1. Fakultní nemocnice Hradec Králové, II. interní gastroenterologická klinika
2. Univerzita Karlova, Lékařská fakulta v Hradci Králové, katedra interních oborů

### **doc. MUDr. Jan Studnička, Ph.D.**

1. Fakultní nemocnice Hradec Králové, Oční klinika
2. Univerzita Karlova, Lékařská fakulta v Hradci Králové, katedra očního lékařství
3. VISUS, spol. s r.o.

### **MUDr. Marie Burová, Ph.D.**

1. Fakultní nemocnice Hradec Králové, Oční klinika
2. Univerzita Karlova, Lékařská fakulta v Hradci Králové, katedra očního lékařství

### **doc. MUDr. Tomáš Česák, Ph.D.**

1. Fakultní nemocnice Hradec Králové, Neurochirurgická klinika
2. Univerzita Karlova, Lékařská fakulta v Hradci Králové, katedra neurochirurgie

### **doc. MUDr. Filip Gabalec, Ph.D.**

1. Fakultní nemocnice Hradec Králové, IV. interní hematologická klinika
2. Univerzita Karlova, Lékařská fakulta v Hradci Králové, katedra interních oborů

### **MUDr. Vít Havel**

Fakultní nemocnice Hradec Králové, Plicní klinika

### **prof. MUDr. Roman Herzig, Ph.D., FESO, FEAN**

1. Fakultní nemocnice Hradec Králové, Neurologická klinika
2. Univerzita Karlova, Lékařská fakulta v Hradci Králové, katedra neurologie

### **prof. MUDr. Michal Holub, Ph.D.**

1. Klinika infekčních nemocí 1. lékařské fakulty Univerzity Karlovy a Ústřední vojenské nemocnice
2. 1. lékařská fakulta Univerzity Karlovy, katedra infekčního lékařství

### **MUDr. Helena Hornychová, Ph.D.**

1. Fakultní nemocnice Hradec Králové, Fingerlandův ústav patologie
2. Univerzita Karlova, Lékařská fakulta v Hradci Králové, katedra patologie

**prof. MUDr. Petr Hůlek, CSc.**

1. Fakultní nemocnice Hradec Králové, II. interní gastroenterologická klinika
2. Univerzita Karlova, Lékařská fakulta v Hradci Králové, katedra interních oborů

**prof. MUDr. Nadě Jirásková, Ph.D., FEBO**

1. Fakultní nemocnice Hradec Králové, Oční klinika
2. Univerzita Karlova, Lékařská fakulta v Hradci Králové, katedra očního lékařství

**MUDr. Jana Kalitová**

1. Fakultní nemocnice Olomouc, Oční klinika

**MUDr. Marta Karhanová, Ph.D., FEBO**

1. Fakultní nemocnice Olomouc, Oční klinika
2. Lékařská fakulta Univerzity Palackého v Olomouci, katedra očního lékařství

**MUDr. Zdeněk Kasl, Ph.D.**

1. Fakultní nemocnice Plzeň, Oční klinika
2. Univerzita Karlova, Lékařská fakulta v Plzni, katedra očního lékařství

**doc. MUDr. Vladimír Koblížek, Ph.D.**

1. Fakultní nemocnice Hradec Králové, Plicní klinika
2. Univerzita Karlova, Lékařská fakulta v Hradci Králové, katedra interních oborů

**MUDr. Eva Kočová, Ph.D.**

1. Fakultní nemocnice Hradec Králové, Radiologická klinika
2. Univerzita Karlova, Lékařská fakulta v Hradci Králové, Ústav zobrazovacích metod

**MUDr. Veronika Kolarčíková**

Fakultní nemocnice Ostrava, Oční klinika

**prof. MUDr. Marcela Kopáčová, Ph.D.**

1. Fakultní nemocnice Hradec Králové, II. interní gastroenterologická klinika
2. Univerzita Karlova, Lékařská fakulta v Hradci Králové, katedra interních oborů

**MUDr. Ondřej Kubeček**

1. Fakultní nemocnice Hradec Králové, Klinika onkologie a radioterapie
2. Univerzita Karlova, Lékařská fakulta v Hradci Králové, katedra klinické onkologie

**MUDr. Martina Lášticová**

Fakultní nemocnice Hradec Králové, III. interní gerontometabolická klinika

**MUDr. Dominika Linzerová**

Fakultní nemocnice Ostrava, Oční klinika

**MUDr. Martin Matuška**

Fakultní nemocnice Plzeň, Oční klinika

**MUDr. Veronika Matušková, Ph.D., FEBO**

1. Fakultní nemocnice Brno, Oční klinika
2. Lékařská fakulta Masarykovy univerzity v Brně, Oční klinika

**MUDr. Sabina Němčanská**

1. Fakultní nemocnice Ostrava, Oční klinika
2. Lékařská fakulta Ostravské univerzity, katedra kraniofaciálních oborů

**MUDr. Jan Němčanský, Ph.D., MBA**

1. Fakultní nemocnice Ostrava, Oční klinika
2. Lékařská fakulta Ostravské univerzity, katedra kraniofaciálních oborů

**prof. MUDr. Jiří Petera, Ph.D.**

1. Fakultní nemocnice Hradec Králové, Klinika onkologie a radioterapie
2. Univerzita Karlova, Lékařská fakulta v Hradci Králové, katedra klinické onkologie

**doc. MUDr. Leoš Pleva, Ph.D.**

1. Fakultní nemocnice Ostrava, Interní a kardiologická klinika
2. Lékařská fakulty Ostravské univerzity, katedra interních oborů

**MUDr. Pavel Póczoš, Ph.D.**

1. Fakultní nemocnice Hradec Králové, Neurochirurgická klinika
2. Univerzita Karlova, Lékařská fakulta v Hradci Králové, katedra neurochirurgie

**MUDr. Michal Ptáček**

1. Nemocnice Havířov, Infekční oddělení
2. Fakultní nemocnice Ostrava, Léčebna pro dlouhodobě nemocné Klokočov





Pro **DOSUD NELÉČENÉ** pacienty s **VPMD**...

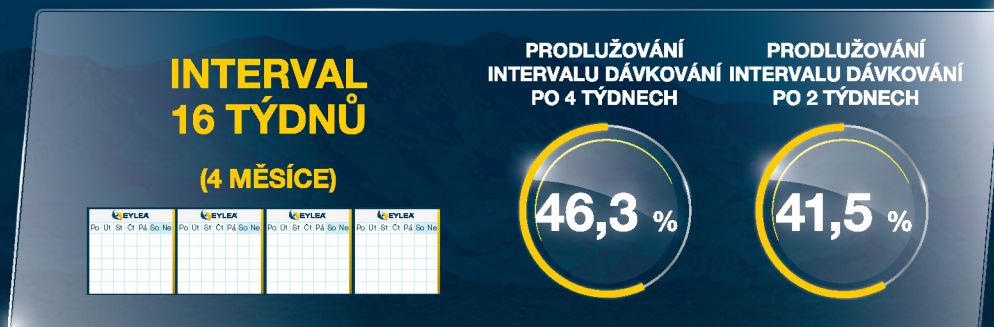# ZAČNĚTE SILNÍ, ZŮSTAŇTE SILNÍ

Na začátku léčby se podává jedna injekce měsíčně ve třech po sobě jdoucích dávkách. Léčebný interval se pak prodlouží na 2 měsíce.<sup>1,†</sup>

INDIVIDUÁLNÍ INTERVAL DÁVKOVÁNÍ S MOŽNOSTÍ **JEDNOU ZA 4 A NÁSLEDNĚ AŽ DO 16 TÝDNŮ**.<sup>1,†</sup> **EYLEA® – MÉNĚ NÁROČNÁ LÉČBA PRO LÉKAŘE I PRO PACIENTY**<sup>2</sup>

Před týdnem 96 studie **ALTAIR** bylo dosaženo s přípravkem EYLEA® následujících výsledků:

- Až **46,3 %** pacientů mělo poslední léčebný interval **16 týdnů**.<sup>2,\*</sup>



Až 40,5 % pacientů při poslední návštěvě v 1. roce léčby přípravkem EYLEA® mělo interval pro další plánovanou injekci 16 týdnů.<sup>2,a,b,\*</sup>

**Bez ohledu na to, jaký proaktivní režim dávkování zvolíte, přípravek EYLEA® Vám pomůže maximalizovat zlepšení zraku a minimalizovat náročnost léčby.<sup>2</sup>**



† Na začátku léčby přípravkem EYLEA® se podává jedna injekce měsíčně ve třech po sobě jdoucích dávkách. Léčebný interval se pak prodlouží na 2 měsíce. Intervaly léčby mezi injekcemi delší než 4 měsíce nebo kratší než 4 týdny nebyly studovány. Kompletní informace o dávkování naleznete v SPC přípravku EYLEA®.

\* Prodlužování intervalu dávkování po 4 týdnech.

a. Ve studii ALTAIR (N = 246) dostali dosud neléčení pacienti s nVPM3 3 úvodní měsíční injekce (v 0., 4. a 8. týdnu) a poté jednu injekci v 16. týdnu. Pacienti byli v 16. týdnu randomizováni v poměru 1:1 do dvou ramen studie za účelem vyhodnocení režimu s úpravou intervalu dávkování. Intervaly injekcí se v obou ramenech prodloužovaly (z 8 týdnů) v intervalech po 2 nebo 4 týdnech s cílem udržet stabilní výsledky vyšetření zraku a/nebo anatomických poměrů. Pokud se výsledky vyšetření zraku a/nebo anatomických poměrů zhoršily, bylo možné dávkování podle potřeby zkrátit až na minimální interval jednou za 8 týdnů.<sup>2</sup> Pokud nějaký pacient ve skupině s úpravou o 4 týdny splnil kritéria pro prodloužení intervalu léčby, interval se prodloužil o 4 týdny. Pokud nějaký pacient ve skupině s úpravou o 4 týdny splnil kritéria pro zkrácení intervalu léčby, interval léčby se zkrátí o 2 týdny. Pokud byl však poslední interval léčby prodloužen o 4 týdny oproti předposlednímu intervalu, interval léčby se zkrátí o 4 týdny. Pokud byl interval léčby v průběhu studie zkrácen o 4 týdny a pacient splnil kritéria pro prodloužení intervalu léčby, interval léčby se prodloužil o 2 týdny (jakékoliv další prodloužení nebo zkrácování intervalu léčby probíhalo po dvouúředních intervalech).<sup>3</sup> U pacientů ve skupině s úpravou

po 2 týdnech byl interval dávkování o 2 týdny prodloužen nebo zkrácen. Primární ukazatel hodnotil průměrnou změnu BCVA od vstupní hodnoty do týdne 52 ve dvou různých režimech úpravy intervalu dávkování u pacientů s nVPM3.<sup>2</sup>

b. „Interval pro další plánovanou injekci“ byl definován jako doba mezi poslední injekcí a příští plánovanou injekcí při poslední návštěvě v 52. týdnu studie.<sup>2</sup>

#### Literatura

1. Souhrn údajů o přípravku EYLEA®, 28. 1. 2021.
2. Ohji, M., Takahashi, K., Okada, A.A. et al. Efficacy and safety of intravitreal aflibercept treat-and-extend regimens in exudative age-related macular degeneration: 52- and 96-week findings from ALTAIR. A randomized clinical trial. *Adv Ther* (2020) 37:2184–2198 <https://link.springer.com/article/10.1007/s12325-020-01236-x>, poslední přístup 25. 2. 2021.
3. Japanese Treat and Extend Study of Aflibercept in Neovascular Age-related Macular Degeneration (ALTAIR). <https://clinicaltrials.gov/ct2/show/NCT02305238>. Poslední přístup 25. 2. 2021.

**Zkrácené informace o léčivém přípravku EYLEA®**  
**Název léčivého přípravku:** EYLEA® 40 mg/ml injekční roztok v injekční lahvičce; EYLEA® 40 mg/ml injekční roztok v předplněné injekční stříkačce. **Složení:** Afiberceptum. Jedna injekční lahvička obsahuje 100 mikrolitrů, to odpovídá afiberceptum 4 mg. Jedna předplněná injekční stříkačka obsahuje 90 mikrolitrů, to odpovídá afiberceptum 3,6 mg. **Indikace:** Přípravek EYLEA® je indikován u dospělých k léčbě neovaskulární (vlhké) formy věkem podmíněné makulární degenerace (VPMD), poruchy zraku způsobené makulárním edémem v důsledku okluzie retinální žíly (RVO) (větve retinální žíly (BRVO) nebo centrální retinální žíly (CRVO)), poruchy zraku v důsledku diabetického makulárního edému (DME) a poruchy zraku v důsledku myopické chorioideální neovaskularizace (mCNV). **Dávkování a způsob podání:** EYLEA® je určena pouze pro intravitreální aplikaci. Každá injekční lahvička a každá předplněná injekční stříkačka může být použita pouze pro léčbu jednoho oka. Extrakce více dávek z jednotlivé injekční lahvičky nebo z předplněné injekční stříkačky může zvýšit riziko kontaminace a následné infekce. Přípravek EYLEA® musí být podáván pouze kvalifikovaným lékařem, který má zkušenosti s aplikací intravitreální injekce. Doporučená dávka přípravku EYLEA® je 2 mg afiberceptu, což odpovídá 50 mikrolitřům. **Vlhká forma VPMD\*:** Na začátku léčby přípravkem EYLEA® se podává 1 injekce měsíčně ve 3 po sobě jdoucích dávkách. Léčebný interval se pak prodlouží na 2 měsíce. Na základě výsledků vyšetření zraku a/nebo anatomických poměrů lékařem může být interval léčby udržován na 2 měsících nebo dále prodloužen režimem „treat and extend“, kdy dochází k prodloužení intervalů mezi injekcemi o 2 nebo o 4 týdny tak, aby byly udrženy stabilní výsledky vyšetření zraku a/nebo anatomických poměrů. Pokud dojde ke zhoršení výsledků vyšetření zraku a/nebo anatomických poměrů, interval léčby má být podle toho zkrácen. Nejsou požadavky na sledování mezi injekcemi. Na základě posouzení lékařem mohou být kontroly návštěvy častější než je aplikace injekcí. Intervaly léčby mezi injekcemi delší než 4 měsíce nebo kratší než 4 týdny nebyly studovány. **Makulární edém v důsledku RVO (BRVO nebo CRVO):** Po první injekci je léčba aplikována jednou měsíčně. Interval mezi 2 dávkami nemá být kratší než 1 měsíc. Jestliže výsledky vyšetření zraku a anatomických poměrů naznačují, že pokračující léčba není pro pacienta přínosná, podávání přípravku EYLEA® má být ukončeno. Léčba jednou měsíčně pokračuje, dokud nedojde k dosažení maximální zrakové ostrosti a/nebo vymizení příznaků aktivního onemocnění. Započítají mohou být 3 nebo více po sobě následujících injekce aplikované jednou měsíčně. Léčba může pokračovat v režimu „treat and extend“ s postupně se prodlužujícími intervaly, aby byly udrženy stabilní výsledky vyšetření zraku a/nebo anatomických poměrů, avšak vzhledem k nedostatku údajů není možné určit délku těchto intervalů. Pokud dojde ke zhoršení výsledků vyšetření zraku a/nebo anatomických poměrů, interval léčby má být podle toho zkrácen. Plán kontrol a léčby má stanovit ošetřující lékař na základě individuální odpovědi pacienta. Sledování aktivity nemocí může zahrnovat klinické vyšetření, funkční testy nebo zobrazovací techniky (např. optickou koherentní tomografií nebo fluorescenční angiografií). **Diabetický makulární edém:** Léčba přípravkem EYLEA® se zahajuje jednou injekcí měsíčně s pěti po sobě jdoucími dávkami s následným podáváním 1 injekce každé 2 měsíce. Kontroly mezi injekcemi nejsou požadovány. Po 12 měsících léčby přípravkem EYLEA® a na základě výsledků vyšetření zraku a/nebo anatomických poměrů může být interval léčby prodloužen, např. režimem „treat and extend“, tj. postupně prodloužení intervalů tak, aby byly udrženy stabilní výsledky vyšetření zraku a/nebo anatomických poměrů, avšak vzhledem k nedostatku údajů není možné určit délku těchto intervalů. Pokud dojde ke zhoršení výsledků vyšetření zraku a/nebo anatomických poměrů, interval léčby má být podle toho zkrácen. Plán kontrol má proto určit ošetřující lékař, kontroly mohou být plánovány

častěji v porovnání s plánem podání injekcí. Pokud výsledky vyšetření zraku a anatomických poměrů naznačují, že pokračující léčba není pro pacienta přínosná, podávání přípravku EYLEA® má být ukončeno. **Myopická chorioideální neovaskularizace:** Podá se doporučená dávka přípravku EYLEA®, další dávky mohou být podány, pokud výsledky vyšetření zraku a/nebo anatomických poměrů ukazují, že onemocnění přetrvává. Recidivy či rekurence by měly být léčeny jako nová manifestace onemocnění. Plán kontrol má být stanoven ošetřujícím lékařem. Interval mezi 2 dávkami nemá být kratší než 1 měsíc. **Kontraindikace:** Hypersenzitivita na léčivou látku afibercept či na kteroukoli pomocnou látku. Aktivní oční nebo periokulární infekce nebo podezření na ni. Aktivní závažný intraokulární zánět. **Zvláštní upozornění a opatření pro použití:** Pro zpeřnění sledovatelnosti biologických přípravků je třeba jasně zaznamenat název a číslo šarže podaného přípravku. Intravitreální injekce, včetně injekcí s přípravkem EYLEA®, jsou spojovány s endoftalmitidou, nitroočním zánětem, rhytmogenním odchlípením sítnice, trhlinou sítnice a iatrogenní traumatickou kataraktou. Při aplikaci přípravku EYLEA® musí být vždy použity správné aseptické injekční postupy. Navíc mají být pacienti v týdnu, který následuje po aplikaci injekce, sledováni, aby se v případě infekce mohla zahájit včasná léčba. Pacienti mají být poučeni, aby neodkládali hláslí jakékoli příznaky, které mohou svědčit pro endoftalmitidu nebo jakoukoli výše uvedenou příhodu. Během 60 minut po intravitreální aplikaci, včetně injekcí s přípravkem EYLEA®, bylo pozorováno zvýšení nitroočního tlaku. Zvláštní opatření je nutné u pacientů s nedostatečně kontrolovaným glaukomem (neaplikujte injekci přípravku EYLEA®, pokud je nitrooční tlak  $\geq 30$  mmHg). Ve všech případech proto musí být sledovány a vhodně léčeny jak nitrooční tlak, tak peruze papily optického nervu. Vzhledem k tomu, že se jedná o terapeutický protein, existuje při použití přípravku EYLEA® riziko imunogenity. Pacienti musí být instruvováni, aby hlásili jakékoli známky intraokulárního zánětu např. bolest, fotofobie nebo zarudnutí, které by mohly souviset s hypersenzitivitou. Po injekčním intravitreálním podání inhibitorů VEGF byly zaznamenány systémové nežádoucí účinky, zahrnující krvácení mimo oko a arteriální tromboembolické příhody, a je zde teoretické riziko, že mohly souviset s inhibicí VEGF. Bezpečnost a účinnost léčby přípravkem EYLEA® podáváním do obou očí současně nebyla systematicky studována. K dispozici nejsou žádné údaje týkající se souběžného použití přípravku EYLEA® a jiných anti-VEGF léčivých přípravků (systémových nebo očních). Rizikové faktory spojené s vývojem trhliny pigmentového epitelu sítnice po podání anti-VEGF léčby u vlhké formy VPMD zahrnují rozsáhlé a/nebo značné odchlípení pigmentového epitelu sítnice. U pacientů s těmito rizikovými faktory pro vznik trhliny pigmentového epitelu sítnice je třeba zahajovat léčbu přípravkem EYLEA® s opatrností. Léčba má být vysazena u pacientů s rhytmogenním odchlípením sítnice nebo s výskytem makulárních děr stupně 3 nebo 4. Při výskytu retinální trhliny je třeba dávku vynechat a léčba nemá být obnovena, dokud se trhlina adekvátně nezhojí. V následujících případech se má dávka vynechat a u léčbě se nemá pokračovat dříve, než je naplánována další dávka: při poklesu nejlépe korigované ostrosti zraku (Best Corrected Visual Acuity, BCVA) o  $\geq 30$  písmen oproti předchozímu stanovení ostrosti zraku; při výskytu subretinálního krvácení, zahrnujícího střed fovey nebo když je velikost hemoragie  $\geq 50$  % celkové plochy léze. Dávka nemá být podávána během 28 dní před plánovaným očním chirurgickým výkonem a 28 dní po jeho provedení. **Speciální skupiny pacientů:** Přípravek EYLEA® nemá být používán během těhotenství, pokud možný přínos nepřeváží možné riziko pro plod. Ženy ve fertilním věku musí během léčby a minimálně 3 měsíce po poslední intravitreální injekci afiberceptu používat účinnou antikoncepci. Přípravek EYLEA® není doporučen během kojení. Bezpečnost a účinnost přípravku EYLEA® nebyly u dětí a dospívajících stanoveny. Neexistuje žádná relevantní použití přípravku EYLEA® u pediatrické populace

v indikacích vlhké formy VPMD, CRVO, BRVO, DME a mCNV. **Populace s omezenými daty:** Zkušenosti s léčbou pacientů s ischemickou CRVO a BRVO jsou omezené. U pacientů, kteří jeví klinické známky ireverzibilní ischemické ztráty zrakové funkce, se léčba nedoporučuje. K dispozici jsou pouze omezené zkušenosti s léčbou pacientů s DME v důsledku diabetu mellitu 1. typu nebo u diabetických pacientů s HbA1c nad 12 % nebo s proliferativní diabetickou retinopatií. Přípravek EYLEA® nebyl hodnocen u pacientů s aktivními systémovými infekcemi nebo u pacientů se souběžnými chorobami oka, jako je odchlípení sítnice nebo makulární díra, nebo s léčbou u diabetických pacientů s nekontrolovanou hypertenzí. Při léčbě takových pacientů má lékař zvážit tento nedostatek informací. U myopické CNV nejsou k dispozici žádné zkušenosti s přípravkem EYLEA® u léčbě pacientů jiné než asijské rasy, pacientů, kteří dříve podstoupili léčbu myopické CNV, a pacientů s extrafoveolárními lézemi. Přípravek EYLEA® obsahuje méně než 1 mmol (23 mg) sodíku v 1 dávce, tzn., že je prakticky „bez sodíku“. **Nežádoucí účinky a interakce:** Velmi časté: Snížení zrakové ostrosti, konjunktivální krvácení, bolest oka. Časté: Trhlina či odchlípení pigmentového epitelu sítnice, degenerace sítnice, krvácení do sklivce, katarakta, kortikální, nukleární či subkapsulární katarakta, eroze či abraze rohovky, zvýšení nitroočního tlaku, rozmazané vidění, sklivcové vločky, odloučení sklivce, bolest v místě aplikace injekce, pocit chvilky tělesa v očích, zvýšené slzení, otok víček, krvácení v místě aplikace injekce, keratitis punctata, konjunktivální hyperemie, okulární hyperemie. **Méně časté:** Hypersenzitivita (zahrnovala vyrážku, svědění, kopřivku a izolované případy závažných anafylaktických/anafylaktoidních reakcí), endoftalmitida, odchlípení sítnice, trhlina sítnice, iritida, uveitida, iridocyclitida, lentiikulární opacita, defekt korneálního epitelu, podráždění v místě aplikace injekce, abnormální citlivost oka, podráždění očního víčka, tyndalizace v přední oční komoře, korneální edém. **Yzácné:** Slepota, traumatická katarakta, vitritida, hypopyon. Nebyly provedeny žádné studie interakcí. **Popis vybraných nežádoucích účinků:** Byla pozorována zvýšená incidence konjunktiválního krvácení u pacientů, kteří dostávali antitrombotika. Arteriální tromboembolické příhody (ATEs) jsou nežádoucí účinky potenciálně související se systémemu inhibicí VEGF. Po intravitreálním použití inhibitorů VEGF existuje teoretické riziko arteriální tromboembolické příhody, včetně mozkové příhody a infarktu myokardu. Existuje možnost imunogenity. **Podmínky uchování:** Uchovávejte v chladničce (2 °C – 8 °C). Chraňte před mrazem. Uchovávejte v původním obalu, aby byl přípravek chráněn před světlem. Neotevřená lahvička či neotevřená blistra mohou být uchovávány mimo chladničku při teplotě do 25 °C po dobu až 24 hodin. Po otevření lahvičky či blistry pokračujte za dodržení aseptických podmínek. **Držitel rozhodnutí o registraci:** Bayer AG, 51368 Leverkusen, Německo. **Registrační čísla:** EU/1/12/797/001, EU/1/12/797/002. **Datum poslední revize SPC:** 28. 1. 2021.

Výdej přípravku je vázán na lékařský předpis. V indikaci VPMD, CRVO, BRVO a DME je přípravek hrazen z prostředků veřejného zdravotního pojištění, není hrazen v indikaci mCNV. Aktuální výši a podmínky úhrady naleznete na [www.sukl.cz](http://www.sukl.cz). Před předepsáním léčivého přípravku si pečlivě přečtěte úplnou informaci o přípravku. Souhrn údajů o přípravku i s informacemi, jak hlásit nežádoucí účinky, najdete na [www.bayer.cz](http://www.bayer.cz) nebo obdržíte na adrese BAYER s.r.o., Siemensova 2717/4, 155 00 Praha 5, Česká republika.

\* Všímněte si prosím změň v informacích o léčivém přípravku.



MA-M\_AFL-CZ-0023-1  
Mar 2021

**doc. MUDr. Jakub Radocha, Ph.D.**

1. Fakultní nemocnice Hradec Králové, IV. interní hematologická klinika
2. Univerzita Karlova, Lékařská fakulta v Hradci Králové, katedra interních oborů

**doc. MUDr. Miloslav Salavec, CSc.**

1. Fakultní nemocnice Hradec Králové, Klinika nemocí kožních a pohlavních
2. Univerzita Karlova, Lékařská fakulta v Hradci Králové, katedra nemocí kožních a pohlavních

**MUDr. Jan Schovánek, Ph.D.**

1. Fakultní nemocnice Olomouc, III. interní klinika – nefrologická, revmatologická a endokrinologická
2. Lékařská fakulta Univerzity Palackého v Olomouci, katedra interních oborů

**MUDr. Larisa Solichová**

Fakultní nemocnice Hradec Králové, Plicní klinika

**MUDr. Alexandr Stěpanov, Ph.D., MBA, FEBO**

1. Fakultní nemocnice Hradec Králové, Oční klinika
2. Univerzita Karlova, Lékařská fakulta v Hradci Králové, katedra očního lékařství

**MUDr. Markéta Středová, Ph.D.**

Fakultní nemocnice Hradec Králové, Oční klinika

**doc. MUDr. Jan Studnička, Ph.D.**

1. Fakultní nemocnice Hradec Králové, Oční klinika
2. Univerzita Karlova, Lékařská fakulta v Hradci Králové, katedra očního lékařství
3. VISUS, spol. s r.o.

**doc. MUDr. Ilja Tachecí, Ph.D.**

1. Fakultní nemocnice Hradec Králové, II. interní gastroenterologická klinika
2. Univerzita Karlova, Lékařská fakulta v Hradci Králové, katedra interních oborů

**Ahmed Youbi Zakaria, MD**

Centre Ahmed Bin Zayed Al, Morocco, Department of Oncology and Radiotherapy

**MUDr. Milan Zlámal**

1. Klinika infekčních nemocí 1. lékařské fakulty Univerzity Karlovy a Ústřední vojenské nemocnice
2. 1. lékařská fakulta Univerzity Karlovy, katedra infekčního lékařství

## Odborný konzultant

**prof. MUDr. Pavel Rozsival, CSc., FEBO**

1. Fakultní nemocnice Hradec Králové, Oční klinika
2. Univerzita Karlova, Lékařská fakulta v Hradci Králové, katedra očního lékařství

## Recenzent

**MUDr. Petr Svačina**

1. Fakultní nemocnice u sv. Anny v Brně, II. interní klinika
2. Masarykova univerzita, Lékařská fakulta

# Obsah

---

<b>Úvod</b> .....	<b>XVII</b>
<b>1 Kardiovaskulární onemocnění</b> .....	<b>1</b>
1.1 Arteriální hypertenze ( <i>Leoš Pleva</i> ) .....	1
1.1.1 Oční projevy arteriální hypertenze ( <i>Jan Studnička</i> ) .....	4
1.2 Karotidokavernózní píštěl ( <i>Pavel Póczoš, Tomáš Česák</i> ) .....	6
1.2.1 Oční projevy karotidokavernózní píštěle ( <i>Jan Studnička</i> ) .....	7
<b>2 Onemocnění krve</b> .....	<b>11</b>
2.1 Anemie ( <i>Jakub Radocha</i> ) .....	11
2.1.1 Anemie z nedostatku železa .....	12
2.1.2 Megaloblastové anemie .....	12
2.1.3 Anemie chronických chorob .....	13
2.1.4 Hemolytické anemie .....	13
2.1.5 Oční příznaky anemie ( <i>Alexandr Stěpanov</i> ) .....	13
2.2 Leukemie ( <i>Jakub Radocha</i> ) .....	15
2.2.1 Akutní myeloidní leukemie .....	15
2.2.2 Akutní lymfoblastová leukemie .....	15
2.2.3 Chronická myeloidní leukemie .....	16
2.2.4 Chronická lymfatická leukemie .....	16
2.2.5 Oční příznaky leukemie ( <i>Alexandr Stěpanov</i> ) .....	17
2.3 Mnohočetný myelom ( <i>Jakub Radocha</i> ) .....	19
2.3.1 Oční příznaky mnohočetného myelomu ( <i>Alexandr Stěpanov</i> ) .....	20
2.4 Lymfomy ( <i>Jakub Radocha</i> ) .....	21
Nejčastější typy lymfomů .....	22
2.4.1 Hodgkinův lymfom .....	22
2.4.2 Difuzní B-velkobuněčný lymfom (DLBCL) .....	23
2.4.3 Folikulární lymfom (FL) .....	23

2.4.4	Burkittův lymfom (BL) . . . . .	23
2.4.5	Periferní T-lymfom (PTCL) . . . . .	23
2.4.6	Oční projevy lymfomů ( <i>Veronika Matušková</i> ) . . . . .	23
<b>2.5</b>	<b>Choroby krevního srážení (<i>Jakub Radocha</i>) . . . . .</b>	<b>28</b>
2.5.1	Krvácivé poruchy . . . . .	30
2.5.2	Trombofilní stavy . . . . .	31
2.5.3	Oční projevy chorob krevního srážení ( <i>Alexandr Stěpanov</i> ) . . . . .	33
<b>3</b>	<b>Plicní onemocnění . . . . .</b>	<b>37</b>
3.1	Tuberkulóza ( <i>Larisa Solichová</i> ) . . . . .	37
3.1.1	Oční projevy tuberkulózy ( <i>Markéta Středová</i> ) . . . . .	39
3.2	Netuberkulózní mykobakteriízy ( <i>Larisa Solichová</i> ) . . . . .	41
3.2.1	Oční projevy atypických mykobakteriízy ( <i>Markéta Středová</i> ) . . . . .	43
3.3	Sarkoidóza ( <i>Vladimír Bartoš, Vít Havel, Vladimír Koblížek, Eva Kočová, Helena Hornychová</i> ) . . . . .	44
3.3.1	Oční projevy sarkoidózy ( <i>Markéta Středová</i> ) . . . . .	49
3.4	Maligntní postižení plic s vazbou na oční symptomy (syndrom horní duté žíly, generalizované plicní malignity a malignity generalizované do plic) ( <i>Vladimír Koblížek</i> ) . . . . .	50
3.4.1	Oční projevy při syndromu horní duté žíly ( <i>Markéta Středová</i> ) . . . . .	52
3.5	Tuberózní skleróza a lymfangioleiomyomatóza ( <i>Vít Havel</i> ) . . . . .	53
3.5.1	Oční projevy tuberózní sklerózy ( <i>Markéta Středová</i> ) . . . . .	54
<b>4</b>	<b>Gastroenterologická onemocnění . . . . .</b>	<b>57</b>
4.1	Idiopatické střevní záněty ( <i>Marcela Kopáčová</i> ) . . . . .	57
4.1.1	Crohnova choroba . . . . .	58
4.1.2	Ulcerózní kolitida . . . . .	61
4.1.3	Oční komplikace idiopatických střevních zánětů ( <i>Alexandr Stěpanov</i> ) . . . . .	61
4.2	Familiární adenomatózní polypóza ( <i>Ilja Tachecí</i> ) . . . . .	64
4.2.1	Oční projevy familiární adenomatózní polypózy ( <i>Marie Burová</i> ) . . . . .	67
4.3	Wilsonova choroba ( <i>Petr Hůlek</i> ) . . . . .	68
4.3.1	Neurologicko-psychiatrická forma . . . . .	68
4.3.2	Jaterní forma . . . . .	68
4.3.3	Jiné formy manifestace . . . . .	69
4.3.4	Oční projevy Wilsonovy choroby ( <i>Marie Burová</i> ) . . . . .	70
<b>5</b>	<b>Metabolická a endokrinní onemocnění . . . . .</b>	<b>73</b>
5.1	Diabetes mellitus ( <i>Martina Láštiová</i> ) . . . . .	73
	Klinický obraz . . . . .	74
5.1.1	Diabetes mellitus 1. typu . . . . .	74
5.1.2	Diabetes mellitus 2. typu . . . . .	74
5.1.3	Oční komplikace diabetu ( <i>Jan Studnička</i> ) . . . . .	76

5.2	<b>Hyperlipoproteinemie a dyslipidemie</b> ( <i>Martina Lášticová, Vladimír Blaha</i> ) . . . . .	84
5.2.1	Oční komplikace hyperlipoproteinemie a dyslipidemie ( <i>Alexandr Stěpanov</i> ) . . . . .	88
5.3	<b>Endokrinní orbitopatie</b> ( <i>Marta Karhanová, Filip Gabalec, Jana Kalitová, Jan Schovánek</i> ) . . . . .	89
<b>6</b>	<b>Revmatická onemocnění</b> . . . . .	<b>101</b>
6.1	<b>Revmatoidní artritida</b> ( <i>Petr Bradna</i> ) . . . . .	101
6.1.1	Oční příznaky revmatoidní artritidy ( <i>Veronika Kolarčíková, Jan Němčanský</i> ) . . . . .	102
6.2	<b>Juvenilní idiopatická artritida</b> ( <i>Petr Bradna</i> ) . . . . .	104
6.2.1	Oční příznaky juvenilní idiopatické artritidy ( <i>Veronika Kolarčíková, Jan Němčanský</i> ) . . . . .	105
6.3	<b>Spondyloartritidy</b> ( <i>Petr Bradna</i> ) . . . . .	106
6.3.1	Ankylozující spondylitida a non-rentgenová axiální spondyloartritida . . . . .	107
6.3.2	Non-rentgenová axiální spondyloartritida ( <i>Petr Bradna</i> ) . . . . .	109
6.3.3	Spondyloartritida při střevních zánětech (enteropatická) . . . . .	109
6.3.4	Reaktivní artritidy . . . . .	110
6.3.5	Psoriatická artritida ( <i>Petr Bradna</i> ) . . . . .	110
6.4	<b>Systémový lupus erythematoses</b> ( <i>Petr Bradna</i> ) . . . . .	111
6.4.1	Oční projevy systémového lupus erythematoses a antifosfolipidového syndromu ( <i>Veronika Kolarčíková, Jan Němčanský</i> ) . . . . .	115
6.5	<b>Systémová sklerodermie</b> ( <i>Petr Bradna</i> ) . . . . .	117
6.5.1	Oční projevy systémové sklerodermie ( <i>Veronika Kolarčíková, Jan Němčanský</i> ) . . . . .	119
6.6	<b>Sjögrenův syndrom</b> ( <i>Petr Bradna</i> ) . . . . .	119
6.6.1	Oční příznaky Sjögrenova syndromu ( <i>Veronika Kolarčíková, Jan Němčanský</i> ) . . . . .	121
6.7	<b>Systémové vaskulitidy</b> ( <i>Petr Bradna</i> ) . . . . .	122
6.7.1	Obrovskobuněčná arteriitida . . . . .	122
6.7.2	Takayasuova arteriitida . . . . .	123
6.7.3	Oční příznaky obrovskobuněčné arteriitidy a Takayasuova syndromu ( <i>Veronika Kolarčíková, Jan Němčanský</i> ) . . . . .	124
6.7.4	Granulomatóza s polyangiitidou ( <i>Petr Bradna</i> ) . . . . .	126
6.7.5	Eozinofilní granulomatóza s polyangiitidou ( <i>Petr Bradna</i> ) . . . . .	128
6.7.6	Mikroskopická polyangiitida ( <i>Petr Bradna</i> ) . . . . .	128
6.7.7	Polyarteriitis nodosa . . . . .	129
6.8	<b>Behçetova nemoc</b> ( <i>Petr Bradna</i> ) . . . . .	129
6.8.1	Oční projevy Behçetovy nemoci ( <i>Veronika Kolarčíková, Jan Němčanský</i> ) . . . . .	130
6.9	<b>Coganův syndrom</b> ( <i>Petr Bradna</i> ) . . . . .	131
6.9.1	Oční projevy Coganova syndromu ( <i>Veronika Kolarčíková, Jan Němčanský</i> ) . . . . .	131
<b>7</b>	<b>Onemocnění kůže</b> . . . . .	<b>135</b>
7.1	<b>Epidermální nekrolýza: Stevensův-Johnsonův syndrom, toxická epidermální nekrolýza</b> ( <i>Miloslav Salavec</i> ) . . . . .	135
7.1.1	Stevensův-Johnsonův syndrom . . . . .	137
7.1.2	SJS/TEN přechodového typu (overlap) . . . . .	138

7.1.3	Toxická epidermální nekrolýza (TEN, Lyellův syndrom)	139
7.1.4	Oční projevy Stevensova-Johnsonova syndromu ( <i>Markéta Středová</i> )	139
7.2	<b>Atopická dermatitida</b> ( <i>Andrea Bartlová</i> )	140
7.2.1	Oční projevy atopické dermatitidy ( <i>Markéta Středová</i> )	143
7.3	<b>Rosacea</b> ( <i>Andrea Bartlová</i> )	144
7.3.1	Oční projevy rosacey ( <i>Markéta Středová</i> )	145
7.4	<b>Mukózní membranózní pemfigoid</b> ( <i>Miloslav Salavec</i> )	146
7.4.1	Oční projevy mukózního membranózního pemfigoidu ( <i>Markéta Středová</i> )	148
<b>8</b>	<b>Pohlavně přenosná onemocnění</b>	<b>153</b>
8.1	<b>HIV/AIDS</b> ( <i>Miloslav Salavec, Pavel Boštík</i> )	153
8.1.1	Oční projevy HIV/AIDS ( <i>Jan Němčanský, Dominika Linzerová, Sabina Němčanská</i> )	157
8.2	<b>Syfilis</b> ( <i>Miloslav Salavec</i> )	162
8.2.1	Oční projevy syfilidy ( <i>Jan Němčanský, Dominika Linzerová, Sabina Němčanská</i> )	169
8.3	<b>Chlamydiové urogenitální infekce</b> ( <i>Miloslav Salavec</i> )	171
8.3.1	Chlamydiové infekce oka ( <i>Jan Němčanský, Dominika Linzerová, Sabina Němčanská</i> )	173
8.4	<b>Kapavka – gonorrhoea</b> ( <i>Miloslav Salavec</i> )	176
8.4.1	Gonokokové infekce oka ( <i>Jan Němčanský, Dominika Linzerová, Sabina Němčanská</i> )	179
<b>9</b>	<b>Nádorová onemocnění</b>	<b>183</b>
9.1	<b>Metastázy solidních nádorů do oka</b> ( <i>Jiří Petera, Ahmed Youbi Zakaria</i> )	183
9.1.1	Nejčastější solidní nádory metastazující do oka	184
9.1.2	Intraokulární metastázy jiných nádorů	185
9.1.3	Intraokulární metastázy solidních nádorů z pohledu oftalmologa ( <i>Veronika Matušková</i> )	188
9.1.4	Metastázy karcinomu z pohledu oftalmologa ( <i>Veronika Matušková</i> )	192
9.2	<b>Paraneoplastické syndromy</b> ( <i>Ondřej Kubeček, Veronika Matušková</i> )	194
9.2.1	Retinopatie asociovaná s karcinomem	194
9.2.2	Retinopatie asociovaná s melanomem	195
9.2.3	Bilaterální difuzní uveální melanocytární proliferace	197
9.2.4	Paraneoplastická optická neuropatie	197
<b>10</b>	<b>Onemocnění nervové soustavy</b>	<b>201</b>
	<b>Část 1.</b>	
	<b>Neurologie</b>	<b>201</b>
10.1	<b>Roztroušená skleróza</b> ( <i>Roman Herzig, Naďa Jirásková</i> )	201
10.2	<b>Neuromyelitis optica (Devicova choroba)</b> ( <i>Zdeněk Kasl, Martin Matuška</i> )	204
10.3	<b>Migréna</b> ( <i>Zdeněk Kasl, Martin Matuška</i> )	207

10.4	Léze III. hlavového nervu ( <i>Roman Herzig, Naďa Jirásková</i> ) . . . . .	208
10.5	Léze IV. hlavového nervu ( <i>Roman Herzig, Naďa Jirásková</i> ) . . . . .	212
10.6	Léze VI. hlavového nervu ( <i>Roman Herzig, Naďa Jirásková</i> ) . . . . .	214
10.7	Léze VII. hlavového nervu ( <i>Roman Herzig, Naďa Jirásková</i> ) . . . . .	216
10.8	Oční projevy oběhových poruch v karotickém řečišti ( <i>Martin Matuška, Zdeněk Kasl</i> ) . . . . .	221
10.8.1	Amaurosis fugax . . . . .	222
10.8.2	Oční ischemický syndrom . . . . .	223
10.8.3	Okluze arteria centralis retinae . . . . .	224
10.8.4	Ischemická neuropatie optiku . . . . .	225
10.9	Oběhové poruchy ve vertebrobasilárním řečišti ( <i>Martin Matuška, Zdeněk Kasl</i> ) . . . . .	226
10.9.1	Vertebrobasilární insuficience (VBI) . . . . .	227
10.9.2	Iktus ve vertebrobasilárním řečišti . . . . .	227
10.10	Myasthenia gravis ( <i>Naďa Jirásková</i> ) . . . . .	228
10.11	Subakutní sklerozující panencefalitida ( <i>Martin Matuška, Zdeněk Kasl, Roman Herzig</i> ) . . . . .	229
10.12	Fakomatózy ( <i>Martin Matuška, Zdeněk Kasl, Roman Herzig</i> ) . . . . .	230
10.12.1	Neurofibromatóza (Recklinghausenova choroba) . . . . .	230
10.12.2	Von Hippelova-Lindauova choroba . . . . .	233
10.13	Metabolická onemocnění centrálního nervového systému – teaurismózy ( <i>Martin Matuška, Zdeněk Kasl, Roman Herzig</i> ) . . . . .	233
10.13.1	Difuzní metabolické encefalopatie . . . . .	234
10.13.2	Vrozené poruchy metabolismu s predilekčním postižením určitých struktur centrálního nervového systému . . . . .	234
10.13.3	Neurometabolická a neurodegenerativní onemocnění s převahou postižení subkortikální šedé hmoty . . . . .	236
10.13.4	Spinocerebelární degenerace dětského věku . . . . .	237
10.14	Extrapyramidové syndromy ( <i>Zdeněk Kasl, Martin Matuška</i> ) . . . . .	238
10.14.1	Progresivní supranukleární obrna . . . . .	239
10.14.2	Huntingtonova chorea . . . . .	239
10.14.3	Idiopatický blefarospasmus . . . . .	239
10.14.4	Wilsonova choroba . . . . .	240
10.14.5	Perinatální encefalopatie – dětská mozková obrna . . . . .	240

## Část 2.

### Neurochirurgie . . . . . 243

10.15	Vybraná nádorová onemocnění CNS ( <i>Pavel Póczoš, Tomáš Česák</i> ) . . . . .	243
10.15.1	Oční projevy nádorových onemocnění CNS ( <i>Martin Matuška, Zdeněk Kasl</i> ) . . . . .	243
10.15.2	Hypofyzární adenomy, cysta Rathkeho pouzdra ( <i>Pavel Póczoš, Tomáš Česák</i> ) . . . . .	245
10.15.3	Kraniofaryngeom ( <i>Pavel Póczoš, Tomáš Česák</i> ) . . . . .	248
10.15.4	Meningeomy ( <i>Pavel Póczoš, Tomáš Česák</i> ) . . . . .	250
10.15.5	Gliální nádory – supratentoriální ( <i>Pavel Póczoš, Tomáš Česák</i> ) . . . . .	252
10.15.6	Gliomy zrakového nervu a chiasmatu ( <i>Pavel Póczoš, Tomáš Česák</i> ) . . . . .	254



10.15.7	Nádory pineální krajiny ( <i>Pavel Póczoš, Tomáš Česák</i> )	255
10.15.8	Intrakraniální metastázy ( <i>Pavel Póczoš, Tomáš Česák</i> )	256
10.15.9	Lymfomy CNS ( <i>Pavel Póczoš, Tomáš Česák</i> )	257
10.15.10	Nádory mozkového kmene ( <i>Pavel Póczoš, Tomáš Česák</i> )	258
10.15.11	Nádory mozečku ( <i>Pavel Póczoš, Tomáš Česák</i> )	259
10.15.12	Nádory mostomozečkového koutu ( <i>Pavel Póczoš, Tomáš Česák</i> )	259
<b>10.16</b>	<b>Nitrolební hypertenze</b>	<b>260</b>
10.16.1	Hydrocefalus ( <i>Pavel Póczoš, Tomáš Česák</i> )	260
10.16.2	Idiopatická intrakraniální hypertenze ( <i>Pavel Póczoš, Tomáš Česák</i> )	263
<b>10.17</b>	<b>Vybraná cévní onemocnění CNS</b>	<b>265</b>
10.17.1	Mozková aneuryzmata ( <i>Pavel Póczoš, Tomáš Česák</i> )	265
10.17.2	Arteriovenózní a kavernózní malformace ( <i>Pavel Póczoš, Tomáš Česák</i> )	267

## **11 Infekční onemocnění . . . . . 271**

<b>11.1</b>	<b>Lymeská borrelióza (<i>Zofia Bartovská</i>)</b>	<b>271</b>
11.1.1	Oční projevy lymeské borreliózy ( <i>Alexandr Stěpanov</i> )	272
<b>11.2</b>	<b>Bartonelóza (<i>Zofia Bartovská</i>)</b>	<b>273</b>
11.2.1	Horečka z kočičího škrábnutí	273
11.2.2	Volyňská horečka	274
11.2.3	Horečka Oroya a verruga peruana	274
11.2.4	Oční projevy bartonelózy ( <i>Alexandr Stěpanov</i> )	274
<b>11.3</b>	<b>Leptospiróza (<i>Zofia Bartovská</i>)</b>	<b>275</b>
11.3.1	Oční projevy leptospirózy ( <i>Alexandr Stěpanov</i> )	276
<b>11.4.</b>	<b>Brucelóza (<i>Zofia Bartovská</i>)</b>	<b>277</b>
11.4.1	Oční projevy brucelózy ( <i>Alexandr Stěpanov</i> )	277
<b>11.5</b>	<b>Herpetické infekce (<i>Michal Holub</i>)</b>	<b>278</b>
11.5.1	Infekce vyvolané virem herpes simplex – HSV-1 a HSV-2	278
11.5.2	Infekce vyvolaná virem varicely a zosteru	279
11.5.3	Pásový opar	279
11.5.4	Infekce vyvolané virem Epstein-Barrové, cytomegalovirem, šestým a sedmým lidským herpetickým virem (HHV-6 a HHV-7)	279
11.5.5	Oční projevy herpesvirů (HSV, VZV, EBV) ( <i>Alexandr Stěpanov</i> )	280
11.5.6	Oční projevy cytomegaloviru (CMV) ( <i>Alexandr Stěpanov</i> )	282
<b>11.6</b>	<b>Spalničky (<i>Michal Ptáček</i>)</b>	<b>283</b>
11.6.1	Oční projevy spalniček ( <i>Alexandr Stěpanov</i> )	285
<b>11.7</b>	<b>Histoplazmóza (<i>Milan Zlámal</i>)</b>	<b>285</b>
11.7.1	Oční projevy syndromu předpokládané oční histoplazmózy ( <i>Alexandr Stěpanov</i> )	286
<b>11.8</b>	<b>Kandidóza (<i>Milan Zlámal</i>)</b>	<b>287</b>
11.8.1	Oční projevy kandidózy ( <i>Alexandr Stěpanov</i> )	288

11.9	Kryptokokóza ( <i>Milan Zlámal</i> ) . . . . .	289
11.9.1	Oční projevy kryptokokózy ( <i>Alexandr Stěpanov</i> ) . . . . .	289
11.10	Toxoplazmóza ( <i>Milan Zlámal</i> ) . . . . .	290
11.10.1	Oční projevy toxoplazmózy ( <i>Alexandr Stěpanov</i> ) . . . . .	290
11.11	Pneumocystóza ( <i>Milan Zlámal</i> ) . . . . .	292
11.11.1	Oční projevy pneumocystózy ( <i>Alexandr Stěpanov</i> ) . . . . .	293
11.12	Larvální toxokaróza ( <i>Milan Zlámal</i> ) . . . . .	293
11.12.1	Oční projevy toxokarózy ( <i>Alexandr Stěpanov</i> ) . . . . .	294
11.13	Onchocerkóza ( <i>Ondřej Beran</i> ) . . . . .	294
11.13.1	Oční projevy onchocerkózy ( <i>Alexandr Stěpanov</i> ) . . . . .	295
11.14	Schistosomóza ( <i>Ondřej Beran</i> ) . . . . .	296
11.14.1	Oční projevy schistosomózy ( <i>Alexandr Stěpanov</i> ) . . . . .	296
11.15	Oční myiáza ( <i>Ondřej Beran</i> ) . . . . .	297
11.15.1	Oční projevy myiázy ( <i>Alexandr Stěpanov</i> ) . . . . .	297
<b>Souhrn . . . . .</b>		<b>300</b>
<b>Summary . . . . .</b>		<b>301</b>
<b>Seznam zkratk . . . . .</b>		<b>305</b>
<b>Rejstřík . . . . .</b>		<b>309</b>



Předkládáme vám knihu Oční projevy systémových onemocnění, která prezentuje oční komplikace chorob postihujících primárně jiné orgány a tkáně lidského těla. Učebnice je určena zejména oftalmologům, ale i studentům medicíny a odborníkům jiných oborů včetně praktických lékařů.

Na její přípravě se podíleli uznávaní odborníci z řad oftalmologů a specialistů různých oborů medicíny z celé České republiky. Kniha je rozdělena na jedenáct kapitol, v nichž se k jednotlivým chorobám vyjadřují odborníci na danou problematiku a následně oftalmologové prezentují přehled očních komplikací těchto onemocnění. Učebnice shrnuje nejčastější oční projevy systémových onemocnění, zejména cévních, endokrinních, autoimunitních, revmatologických, plicních, gastrointestinálních, hematologických, infekčních, kožních, pohlavně přenosných a nádorových. Pro úspěšnou léčbu těchto stavů je nezbytná včasná a většinou dlouhodobá spolupráce specialisty a oftalmologa. V oku se mohou projevat ve všech jeho částech podle toho, jakým způsobem se celkové onemocnění po těle šíří, zda krví, prostřednictvím lymfatického a nervového systému či postižením avaskulárních částí oka. Některá onemocnění lze pomocí oftalmologického vyšetření prokázat ještě před nástupem celkových příznaků. Jelikož je oko jediným orgánem, u něhož můžeme jednoduše vyšetřit jeho strukturu, tkáň, cévy a vnitřní stěnu, můžeme ho

označit za tzv. „okno do celého lidského těla“. Na očním pozadí lze zaznamenat změny na cévách a usuzovat o stavu tepen a žil v jiných orgánech, především v mozku. V některých případech bývají tyto projevy prvotním ukazatelem závažného onemocnění, které by bez včasné diagnózy mohlo skončit velice vážně, či dokonce i fatálně.

Kniha obsahuje bohatou obrazovou dokumentaci a soubor grafických schémat. Díky nim se mohou oftalmologové a odborníci jiných specializací rychle zorientovat v nejčastějších symptomech, klinických obrazech, v diferenciální diagnostice a léčbě celkových chorob člověka a jejich očních komplikací.

Dovolte nám poděkovat celému kolektivu autorů této knihy za skvělou spolupráci. Poděkování také patří prim. MUDr. Petrovi Svačinovi a prof. MUDr. Pavlu Rozsivalovi, CSc., FEBO, za pečlivou revizi knihy a za cenné připomínky při recenzi. Je třeba zmínit i nesmírnou profesionalitu a nasazení celého týmu nakladatelství Grada, bez něhož by kniha neměla podobu, jakou má.

Na závěr nám dovolte poděkovat našim rodinám, bez jejichž obrovské podpory by kniha nemohla vzniknout.

MUDr. Alexandr Stěpanov, Ph.D., MBA, FEBO  
doc. MUDr. Jan Studnička, Ph.D.



# 1 Kardiovaskulární onemocnění

## 1.1 Arteriální hypertenze

Leoš Pleva

Arteriální hypertenze představuje především v rozvinutých zemích závažný, často ne zcela adekvátně léčený, zdravotní problém. Vedle kouření, diabetu (DM), dyslipidemií a obezity je jedním z nejzávažnějších rizikových faktorů kardiovaskulárních onemocnění (KV), zejména cévních mozkových příhod (CMP), dále ischemické choroby srdeční (ICHS) či ostatních klinických manifestací aterosklerózy.

Výskyt hypertenze stoupá s věkem, u pacientů mezi 25–64 lety je v ČR její četnost kolem 40 %, avšak ve věkové skupině 55–64 let bývá diagnostikována až u 72 % mužů a 65 % žen. Nicméně adekvátně léčeno je méně než 50 % hypertoniků.

### Diagnostika a klasifikace

Arteriální hypertenze je definována jako opakované zvýšení krevního tlaku (TK)  $\geq 140/90$  mmHg naměřené minimálně při dvou různých návštěvách. Rozdělení podle výše TK na mírnou, střední a závažnou hypertenzi je uvedeno v tabulce 1.1.

Z hlediska etiopatogeneze rozlišujeme hypertenzi esenciální, bez jednoznačné vyvolávající příčiny (v 90 % případů), a sekundární (zbývající 10 %), vznikající na podkladě jiného onemocnění (tab. 1.2).

Sekundární hypertenze se častěji vyskytuje v mladším věku a je potřeba na ni myslet u pacientů s těžkou nebo rezistentní hypertenzí. Důležitá je odpovídající diagnostika, která umožňuje následnou cílenou terapii vyvolávajícího onemocnění. Nejčastějšími příčinami sekundární hypertenze jsou primární hyperaldosteronismus a renální onemocnění.

Tab. 1.1 Hodnoty krevního tlaku

	Systolický TK (mmHg)	Diastolický TK (mmHg)
Optimální	< 120	< 80
Normální	120–129	80–85
Vysoký normální	130–139	85–89
Hypertenze 1. stupně (mírná)	140–159	90–99
Hypertenze 2. stupně (středně závažná)	160–179	100–109
Hypertenze 3. stupně (závažná)	$\geq 180$	$\geq 110$
Izolovaná systolická hypertenze	$\geq 140$	< 90

TK – krevní tlak

Tab. 1.2 Sekundární hypertenze

<b>Endokrinní</b>	primární hyperaldosteronismus (nejčastější) Cushingův syndrom, feochromocytom, primární hyperparatyreóza, akromegalie, tyreopatie
<b>Nefrogenní</b>	polycystické ledviny, glomerulonefritida, diabetická nefropatie, tubulointersticiální nefritida
<b>Renovaskulární hypertenze</b>	
<b>Syndrom spánkové apnoe</b>	
<b>Hypertenze vyvolaná léky a návykovými látkami</b>	imunosupresiva, kortikoidy, nesteroidní antiflogistika, hormonální antikoncepce, sympatomimetika, kokain etc.
<b>Koarktace aorty</b>	
<b>Neurogenní příčiny</b>	

## Metodika měření krevního tlaku

Adekvátní měření tlaku je základem diagnostiky a léčby hypertenze. Měření se provádí v ordinaci (klinický TK) v sedě, po 5–10 minutách v klidu, na paži ve výši srdce s volně opřeným předloktím. Při prvním vyšetření měříme TK na obou pažích, následně pak měříme vždy na stejné paži. Měření se opakuje 3× a hodnotí se průměr 2. a 3. hodnoty.

### Dvacetičtyřhodinové ambulantní monitorování krevního tlaku

Provádíme u nově zjištěné hypertenze, při podezření na diskrepanci mezi ambulantními a domácími měřeními (syndrom bílého pláště), výrazné variabilitě měřených hodnot v průběhu dne, k vyloučení epizod postmedikamentózní hypotenze nebo u rezistentní hypertenze.

## Základní vyšetřovací postupy a stanovení celkového kardiovaskulárního rizika

Diagnózu hypertenze stanovujeme na základě výsledků opakovaného měření krevního tlaku. V tabulce 1.3 jsou uvedena základní vyšetření, která se provádí u všech pacientů, další vyšetření jsou vhodná u vybraných skupin nebo k vyloučení sekundární hypertenze.

Důležitou součástí vyšetření je i stanovení celkového kardiovaskulárního (KV) rizika, neboť cílem naší léčby je především příznivé ovlivnění prognózy pacientů. Tato prognóza závisí nejen na výši TK, ale i na přítomnosti dalších rizikových faktorů aterosklerózy, orgánového poškození a přidružených onemocnění.

U hypertoniků bez přidružených onemocnění a známek orgánového poškození (tj. v rámci primární prevence) posuzujeme KV riziko podle tabulek SCORE (vycházejících z dat pro českou populaci), kdy 10leté riziko fatální kardiovaskulární příhody je závislé na pohlaví, věku, kouření, hodnotách systolického tlaku a celkového cholesterolu (obr. 1.1).

## Terapie

Léčba hypertenze snižuje výskyt KV příhod, především CMP a srdečního selhání, v menší míře i ICHS, renálního selhání a fibrilace síní.

Prvotním cílem léčby je snížení TK < 140/90 mmHg u všech pacientů. Pokud je léčba dobře tolerována, měla by být snaha o jeho další snížení ≤ 130/80 mmHg. Za optimální se u pacientů < 65 let považuje dosažení hodnot systolického TK v rozmezí 120–129 mmHg, další snižování < 120 mmHg již není přínosné.

### Přehled farmakoterapie

Upřednostňujeme skupiny antihypertenziv, pro která existují data z klinických studií potvrzující jejich pří-

Tab. 1.3 Vyšetření u arteriální hypertenze

<b>Základní vyšetření</b>
anamnéza (rodinná, farmakologická)
fyzikální vyšetření (+ palpce a auskultace periferních tepen)
TK, vsedě, eventuálně ve stoje; při prvním vyšetření na obou rukou
sérové hladiny Na, K, Cl, glykemie, kyselina močová
lipidové spektrum (celkový cholesterol, LDL-, HDL-cholesterol, TAG)
moč chemicky + sediment
odhad glomerulární filtrace
albuminurie
krevní obraz
EKG
<b>Rozšířená vyšetření, vhodná u některých skupin</b>
24hodinové ambulantní monitorování TK
poměr systolického TK kotník/paže (ankle-brachial index)
echokardiografie
doppler US karotid
rychlost aortální pulzové vlny
USG ledvin
oční pozadí
HbA <sub>1c</sub> , eventuálně glykemická křivka (při glc nalačno 5,6–6,9 mmol/l)
<b>K vyloučení sekundární hypertenze</b>
plazmatická reninová aktivita (poměr aldosteron/renin)
doppler US renálních tepen
vyloučení syndromu spánkové apnoe

EKG – elektrokardiografie

TK – krevní tlak, USG – ultrasonografie

znivý vliv na KV mortalitu. Jedná se zejména o inhibitory angiotenzinu I konvertujícího enzymu (i-ACE), blokátory AT<sub>1</sub>-receptorů angiotenzinu II (ARB; sartany), kalciové blokátory s dlouhodobým účinkem, diuretika a betablokátory. Vhodné antihypertenzivum vybíráme s ohledem na přidružená onemocnění a kontraindikace. Je preferována léčba fixní dvojkombinací antihypertenziv.