

 GRADA®

# KOLOSKOPIE

Přemysl Falt  
Ondřej Urban  
Petr Vitek  
a kolektiv

# KOLOSKOPIE

Přemysl Falt  
Ondřej Urban  
Petr Vítek  
a kolektiv

*Věnováno Ing. Jiřímu Faltovi, CSc. (1956–2001)  
a Zdeňkovi Tomickému (1948–2014).*

Partner projektu



**Upozornění pro čtenáře a uživatele této knihy**

Všechna práva vyhrazena. Žádná část této tištěné či elektronické knihy nesmí být reprodukována ani šířena v papírové, elektronické či jiné podobě bez předchozího písemného souhlasu nakladatele. Neoprávněné užití této knihy bude **restně stíháno**.

**MUDr. Přemysl Falt, Ph.D., MUDr. Ondřej Urban, Ph.D., MUDr. Petr Vítek, Ph.D., a kolektiv**

## **KOLOSKOPIE**

**Hlavní autoři a editoři:**

MUDr. Přemysl Falt, Ph.D., MUDr. Ondřej Urban, Ph.D., MUDr. Petr Vítek, Ph.D.

**Kolektiv spoluautorů:**

MUDr. Alice Bártková, MUDr. Daniel Bartušek, Ph.D., Mgr. Aleš Beran, Ph.D., doc. MUDr. Jiří Bronský, Ph.D., Sergio Cadoni, MD, MUDr. Martin Bortlík, Ph.D., prof. MUDr. Petr Dítě, DrSc., MUDr. Petr Dvořák, MUDr. Přemysl Falt, Ph.D., MUDr. Petr Fojtík, Ph.D., MUDr. Martin Hanousek, MUDr. Ondřej Hradský, Ph.D., MUDr. Barbora Jakubcová, MUDr. Otakar Jiravský, MUDr. Martin Kliment, Ph.D., prof. MUDr. Marcela Kopáčová, Ph.D., MUDr. Eva Kundrátová, prof. Felix W. Leung, MD, MUDr. Martin Liberda, prof. MUDr. Milan Lukáš, CSc., doc. MUDr. Jan Martínek, Ph.D., AGAF, MUDr. Ivana Mikoviny Kajzrlíková, MUDr. Július Őrhalmi, MUDr. Petr Pěňčík, MUDr. Barbora Pipek, prof. MUDr. Stanislav Rejchrt, Ph.D., MUDr. Štěpán Suchánek, Ph.D., MUDr. Ilja Tachecí, Ph.D., MUDr. Mgr. Jolana Těšínová, MUDr. Ondřej Urban, Ph.D., MUDr. Petr Vítek, Ph.D., MUDr. Gabriela Vojtěchová, prof. MUDr. Miroslav Zavoral, Ph.D., MUDr. Vincent Dansou Zoundjiekpon

**Recenzenti:**

Prof. MUDr. Jan Bureš, CSc., FCMA

Doc. MUDr. Zuzana Zelinková, PhD.

Vydání odborné knihy schválila Vědecká redakce nakladatelství Grada Publishing, a.s.

© Grada Publishing, a.s., 2015

Cover Design © Grada Publishing, a.s., 2015

Vydala Grada Publishing, a.s.

U Průhonu 22, Praha 7

jako svou 5940. publikaci

Odpovědná redaktorka Mgr. Helena Vorlová

Sazba a zlom Antonín Plicka

Obrázky do tabulek 7.4 a 7.6 a obrázek 8.10 překreslila dle podkladů autorů Jana Nejtková.

Obrázky a fotografie dodali autoři.

Počet stran 320

1. vydání, Praha 2015

**Autoři a nakladatelství děkují společnostem AbbVie s.r.o., FERRING Pharmaceuticals CZ s.r.o., Hospira Czech Republic, s.r.o., Merck Sharp & Dohme s.r.o., Olympus Czech Group, s.r.o., člen koncernu, PharmaSwiss Česká republika s.r.o. a Tillotts Pharma Czech s.r.o. za finanční podporu, která přispěla k vydání publikace.**



**Společnost AGEL a.s. se spolupodílí na vydání této publikace formou finanční podpory.**

Vytiskly Tiskárny Havlíčkův Brod, a.s.

Názvy produktů, firem apod. použité v knize mohou být ochrannými známkami nebo registrovanými ochrannými známkami příslušných vlastníků, což není zvláštním způsobem vyznačeno.

Postupy a příklady v této knize, rovněž tak informace o lécích, jejich formách, dávkování a aplikaci jsou sestaveny s nejlepším vědomím autorů. Z jejich praktického uplatnění však pro autory ani pro nakladatelství nevyplývají žádné právní důsledky.

ISBN 978-80-247-9886-8 (pdf)

ISBN 978-80-247-5284-6 (print)

## Seznam autorů

### Editoři

**MUDr. Přemysl Falt, Ph.D.**

Centrum péče o zažívací trakt, Vítkovická nemocnice, Ostrava  
Lékařská fakulta, Ostravská univerzita, Ostrava  
e-mail: faltprem@centrum.cz

**MUDr. Ondřej Urban, Ph.D.**

Centrum péče o zažívací trakt, Vítkovická nemocnice, Ostrava  
Lékařská fakulta, Ostravská univerzita, Ostrava  
e-mail: ondrej.urban@nemvitkovice.cz

**MUDr. Petr Vítek, Ph.D.**

Interní oddělení, Nemocnice ve Frýdku-Místku  
Lékařská fakulta, Ostravská univerzita, Ostrava  
e-mail: vitek-petr@seznam.cz

### Autoři

**MUDr. Alice Bártková**

Gastroenterologická ambulance, Nemocnice Valašské Meziříčí  
e-mail: alibartkova@seznam.cz

**MUDr. Daniel Bartušek, Ph.D.**

Radiologická klinika, Fakultní nemocnice Brno a Lékařská fakulta Masarykovy univerzity, Brno  
e-mail: dbartusek@fnbrno.cz

**Mgr. Aleš Beran, Ph.D.**

Ústav dějin lékařství a cizích jazyků, 1. lékařská fakulta Univerzity Karlovy, Praha  
e-mail: alesek.beran@volny.cz

**doc. MUDr. Jiří Bronský, Ph.D.**

Pediatrická klinika, 2. lékařská fakulta Univerzity Karlovy a Fakultní nemocnice v Motole, Praha  
e-mail: jiri.bronsky@gmail.com

**Sergio Cadoni, MD**

Digestive Endoscopy Unit, Santa Barbara Hospital, Iglesias, Itálie  
e-mail: cadonisergio@gmail.com

**MUDr. Martin Bortlík, Ph.D.**

ISCARE – Klinické a výzkumné centrum pro střevní záněty, Praha  
e-mail: mbortlik@seznam.cz

**prof. MUDr. Petr Dítě, DrSc.**

Interní klinika, Fakultní nemocnice Ostrava  
Lékařská fakulta, Ostravská univerzita, Ostrava  
e-mail: pdite.epc@gmail.com

**MUDr. Petr Dvořák**

Anesteziologicko-resuscitační oddělení, Nemocnice Valašské Meziříčí  
e-mail: petr.dvorak@nmv.agel.cz

**MUDr. Přemysl Falt, Ph.D.**

Centrum péče o zažívací trakt, Vítkovická nemocnice, Ostrava  
Lékařská fakulta, Ostravská univerzita, Ostrava  
e-mail: faltprem@centrum.cz

**MUDr. Petr Fojtík, Ph.D.**

Centrum péče o zažívací trakt, Vítkovická nemocnice, Ostrava  
e-mail: petr.fojtik@nemvitkovice.cz

**MUDr. Martin Hanousek**

Centrum péče o zažívací trakt, Vítkovická nemocnice, Ostrava  
e-mail: martin.hanousek@nemvitkovice.cz

**MUDr. Ondřej Hradský, Ph.D.**

Pediatrická klinika, 2. lékařská fakulta Univerzity Karlovy a Fakultní nemocnice v Motole, Praha  
e-mail: ondrej.hradsky@gmail.com

**MUDr. Barbora Jakubcová**

Radiologická klinika, Fakultní nemocnice Brno a Lékařská fakulta Masarykovy univerzity, Brno

**MUDr. Otakar Jiravský**

Kardiocentrum, Nemocnice Podlesí, Třinec  
e-mail: otakar.jiravsky@npo.agel.cz

**MUDr. Martin Kliment, Ph.D.**

Centrum péče o zažívací trakt, Vítkovická nemocnice, Ostrava  
e-mail: martin.kliment@nemvitkovice.cz

**prof. MUDr. Marcela Kopáčová, Ph.D.**

II. interní gastroenterologická klinika, Fakultní nemocnice, Hradec Králové  
e-mail: marcela.kopacova@fnhk.cz

**MUDr. Eva Kunderátová**

Centrum péče o zažívací trakt, Vítkovická nemocnice, Ostrava  
e-mail: evoska@seznam.cz

**prof. Felix W. Leung, MD**

David Geffen School of Medicine, University of California Los Angeles, California, USA  
Sepulveda Ambulatory Care Center, Veterans Affairs Greater Los Angeles Healthcare System, North Hills,  
California, USA  
e-mail: felixleung@social.rr.com

**MUDr. Martin Liberda**

Gastroenterologická ambulance, Nemocnice Valašské Meziříčí  
e-mail: liberdam@seznam.cz

**prof. MUDr. Milan Lukáš, CSc.**

ISCARE – Klinické a výzkumné centrum pro střevní záněty, Praha  
e-mail: milan.lukas@email.cz

**doc. MUDr. Jan Martínek, Ph.D., AGAF**

Klinika hepatogastroenterologie, IKEM, Praha  
e-mail: jan.martinek@volny.cz

**MUDr. Ivana Mikoviny Kajzrlíková**

Interní oddělení, Nemocnice ve Frýdku-Místku  
e-mail: ivanakaj@seznam.cz

**MUDr. Július Örhalmi**

Chirurgická klinika, Fakultní nemocnice, Hradec Králové  
e-mail: orhalmi@volny.cz

**MUDr. Petr Pěňčík**

Centrum péče o zažívací trakt, Vítkovická nemocnice, Ostrava  
e-mail: petr.pencik@nemvitkovice.cz

**MUDr. Barbora Pipek**

Centrum péče o zažívací trakt, Vítkovická nemocnice, Ostrava  
e-mail: barbora.kijonkova@nemvitkovice.cz

**prof. MUDr. Stanislav Rejchrt, Ph.D.**

II. interní gastroenterologická klinika, Fakultní nemocnice, Hradec Králové  
e-mail: rejchrt@lfhk.cuni.cz

**MUDr. Štěpán Suchánek, Ph.D.**

Interní klinika, 1. lékařská fakulta Univerzity Karlovy a Ústřední vojenská nemocnice, Praha  
e-mail: stepan.suchanek@uvn.cz

**MUDr. Ilja Tachecí, Ph.D.**

II. interní gastroenterologická klinika, Fakultní nemocnice, Hradec Králové  
e-mail: ilja.tacheci@lfhk.cuni.cz

**MUDr. Mgr. Jolana Těšínová**

Ústav veřejného zdravotnictví a medicínského práva, 1. lékařská fakulta Univerzity Karlovy, Praha  
e-mail: jolana.tesinova@health.cz

**MUDr. Ondřej Urban, Ph.D.**

Centrum péče o zažívací trakt, Vítkovická nemocnice, Ostrava  
Lékařská fakulta, Ostravská univerzita, Ostrava  
e-mail: ondrej.urban@nemvitkovice.cz

**MUDr. Petr Vitek, Ph.D.**

Interní oddělení, Nemocnice ve Frýdku-Místku  
Lékařská fakulta, Ostravská univerzita, Ostrava  
e-mail: vitek-petr@seznam.cz

**MUDr. Gabriela Vojtěchová**

Interní klinika, 1. lékařská fakulta Univerzity Karlovy a Ústřední vojenské nemocnice, Praha  
e-mail: gabriela.vojtechova@uvn.cz

**prof. MUDr. Miroslav Zavoral, Ph.D.**

Interní klinika, 1. lékařská fakulta Univerzity Karlovy a Ústřední vojenské nemocnice, Praha  
e-mail: miroslav.zavoral@uvn.cz

**MUDr. Vincent Dansou Zoundjiekpon**

Centrum péče o zažívací trakt, Vítkovická nemocnice, Ostrava  
e-mail: vincent04@post.cz





# Obsah

Seznam použitých zkratk	13	4.1.1 Historie přípravy střeva	52
Úvod	17	4.1.2 Rizika nedostatečné přípravy	53
<b>1 Anatomie tlustého střeva</b> ( <i>Přemysl Falt, Barbora Pipek, Vincent Dansou Zoundjekpon</i> )	<b>19</b>	4.1.3 Faktory ovlivňující kvalitu přípravy	54
1.1 Anatomie tlustého střeva	19	4.1.4 Hodnocení stupně střevní přípravy	54
1.1.1 Základní anatomie a topografie	19	4.1.5 Co v případě nekvalitní přípravy?	56
1.1.2 Cévní zásobení a lymfatická drenáž tlustého střeva	22	4.1.6 Dietní omezení před koloskopií	56
1.1.3 Inervace tlustého střeva	23	4.1.7 Užívání léků před koloskopií	57
1.2 Histologie tlustého střeva	24	4.1.8 Zásady dělené přípravy	57
<b>2 Historie a terminologie</b>	<b>25</b>	4.1.9 Typy očištěných přípravků	57
2.1 Historie koloskopie ( <i>Petr Dítě</i> )	25	4.1.10 Doporučení pro praxi	60
2.2 Koloskopie nebo kolonoskopie? ( <i>Aleš Beran</i> )	27	4.2 Informovaný souhlas	63
<b>3 Indikace a kontraindikace koloskopie</b>	<b>29</b>	4.2.1 Informovaný souhlas – pohled lékaře ( <i>Marcela Kopáčová</i> )	63
3.1 Preventivní koloskopie ( <i>Gabriela Vojtěchová, Štěpán Suchánek, Miroslav Zavoral</i> )	29	4.2.2 Informovaný souhlas – pohled právníka ( <i>Jolana Těšínová</i> )	65
3.1.1 Definice	29	4.3 Antibiotická profylaxe před koloskopií ( <i>Petr Pěňčík</i> )	68
3.1.2 Epidemiologie kolorektálního karcinomu	29	4.3.1 Pacienti s rizikem vzniku infekční endokarditidy	68
3.1.3 Prevence kolorektálního karcinomu	29	4.3.2 Imunokompromitovaní pacienti	69
3.1.4 Preventivní koloskopie	30	4.3.3 Pacienti s jaterní cirhózou	69
3.1.5 Screening KRK v České republice	31	4.3.4 Pacienti s terminálním selháním ledvin léčení peritoneální dialýzou	69
3.2 Dispenzární koloskopie ( <i>Štěpán Suchánek, Gabriela Vojtěchová, Miroslav Zavoral</i> )	36	4.3.5 Pacienti se zavedeným arteriálním stentem, stentgraftem a po ortopedických výkonech	70
3.2.1 Definice	36	4.3.6 Doporučení pro praxi	70
3.2.2 Dispenzarizace po odstranění adenomového polypu	36	4.4 Vedení antitrombotické léčby ( <i>Martin Liberda, Přemysl Falt</i> )	71
3.2.3 Dispenzarizace po resekcí pro kolorektální karcinom	38	4.4.1 Stratifikace rizik před koloskopií	71
3.2.4 Dispenzarizace u rodinné anamnézy kolorektálního karcinomu či adenomu	38	4.4.2 Protidestičková léčba	72
3.2.5 Dispenzarizace u idiopatických střevních zánětů	39	4.4.3 Antikoagulační léčba	75
3.2.6 Dispenzarizace u hereditárních syndromů kolorektálního karcinomu	39	4.4.4 Doporučení pro praxi	78
3.3 Koloskopie u symptomatických pacientů ( <i>Martin Kliment</i> )	42	<b>5 Provedení koloskopie</b>	<b>81</b>
3.3.1 Krvácení z gastrointestinálního traktu	43	5.1 Koloskop ( <i>Petr Fojtík</i> )	81
3.3.2 Chronický průjem	45	5.2 Koloskopické pracoviště ( <i>Petr Fojtík</i> )	83
3.3.3 Obstipace a změna defekačního stereotypu	46	5.2.1 Endoskopická jednotka	83
3.3.4 Bolest břicha	46	5.2.2 Koloskopická vyšetřovna	83
3.3.5 Abnormální nález v dolním GIT při zobrazovacím vyšetření	46	5.2.3 Ostatní místnosti v jednotce	84
3.3.6 Terapeutická koloskopie	47	5.3 Analgesedace a sledování pacienta ( <i>Martin Liberda, Petr Dvořák</i> )	85
3.4 Kontraindikace koloskopie ( <i>Přemysl Falt</i> )	47	5.3.1 Stupně sedace	85
3.4.1 Absolutní kontraindikace	47	5.3.2 Sedace při endoskopii v zahraničí	86
3.4.2 Relativní kontraindikace	48	5.3.3 Příprava a vyšetření pacienta před výkonem v sedaci	86
<b>4 Příprava ke koloskopií</b>	<b>51</b>	5.3.4 Péče o pacienta v průběhu vyšetření	86
4.1 Očista střeva před koloskopií ( <i>Jan Martínek, Přemysl Falt</i> )	51	5.3.5 Tradiční analgesedace	87
		5.3.6 Propofol	88
		5.3.7 Sedace s použitím oxidu dusného	89
		5.3.8 Ostatní možnosti a specifické alternativy sedace	89
		5.3.9 Péče o pacienty po výkonu	90
		5.3.10 Doporučení pro praxi	91

5.4 Nesedovaná koloskopie ( <i>Sergio Cadoni; překlad Přemysl Falt</i> ) .....	92	7.3.1 Historie .....	135
5.4.1 Způsoby sedace .....	93	7.3.2 Technologické minimum .....	136
5.4.2 Je koloskopie proveditelná bez sedace? .....	93	7.3.3 Konvenční zvětšovací chromokoloskopie .....	136
5.4.3 Výhody nesedované koloskopie .....	93	7.3.4 Virtuální zvětšovací chromokoloskopie ...	138
5.4.4 Metody a techniky nesedované koloskopie .....	93	7.4 Konfokální laserová endomikroskopie ( <i>Marcela Kopáčová</i> ) .....	140
5.4.5 Obecné principy nesedované koloskopie ...	94	7.4.1 Princip metody .....	141
5.4.6 Shrnutí .....	94	7.4.2 Technika a indikace .....	141
5.5 Zavedení koloskopu ( <i>Přemysl Falt, Petr Fojtík</i> ) .....	96	7.4.3 Komplikace .....	143
5.5.1 Příprava před zavedením koloskopu .....	97	7.5 Změna úhlu rozhledu koloskopu ( <i>Přemysl Falt</i> ) .....	143
5.5.2 Obecné zásady zavedení koloskopu .....	97	7.6 Magnetická navigace při koloskopii ( <i>Přemysl Falt</i> ) .....	145
5.5.3 Anorektální oblast .....	100	<b>8 Terapeutické intervence během koloskopie .....</b>	<b>147</b>
5.5.4 Sigmoidum .....	101	8.1 Klešťová biopsie ( <i>Petr Fojtík</i> ) .....	147
5.5.5 Descendens a lienální flexura .....	102	8.1.1 Bioptické kleště .....	147
5.5.6 Transversum a hepatická flexura .....	103	8.1.2 Jak používat bioptické kleště? .....	148
5.5.7 Ascendens a cékum .....	104	8.1.3 Jak manipulovat s bioptickými vzorky? ...	148
5.5.8 Terminální ileum .....	105	8.1.4 Kdy použít biopsii? .....	149
5.5.9 Pomocné manévry při zavedení koloskopu .....	106	8.2 Endoskopická polypektomie ( <i>Martin Kliment</i> ) .....	151
5.6 Vytahování koloskopu ( <i>Přemysl Falt, Petr Fojtík</i> ) .....	106	8.2.1 Morfologická a histopatologická klasifikace polypů .....	151
5.6.1 Technika vytahování koloskopu .....	107	8.2.2 Endoskopická polypektomie – obecné aspekty .....	153
5.6.2 Problematická místa („blind spots“) .....	107	8.2.3 Metody endoskopické polypektomie (EPE) .....	154
5.6.3 Vytahovací čas .....	107	8.2.4 Volba techniky polypektomie .....	155
5.6.4 Poloha pacienta .....	109	8.2.5 Tetováž .....	156
5.6.5 Léze nalezené během zavádění koloskopu .....	109	8.2.6 Extrakce polypů .....	156
5.7 Dokumentace z vyšetření ( <i>Přemysl Falt, Martin Hanousek</i> ) .....	110	8.2.7 Komplikace endoskopické polypektomie .....	156
5.8 Dezinfekce a sterilizace ( <i>Stanislav Rejchrt</i> ) .....	112	8.2.8 Malignizovaný polyp .....	157
5.8.1 Riziko přenosu infekce .....	112	8.3 Endoskopická slizniční resekce ( <i>Ondřej Urban, Petr Vítek</i> ) .....	159
5.8.2 Spauldingova klasifikace .....	113	8.3.1 Terminologické minimum .....	159
5.8.3 Doporučený postup reprocesingu .....	113	8.3.2 Definice .....	160
5.8.4 Kontrola účinnosti dezinfekce .....	115	8.3.3 Srovnání EMR s chirurgickou resekcí .....	160
5.8.5 Současná situace v České republice .....	116	8.3.4 Způsoby EMR .....	160
<b>6 Komplikace koloskopie (<i>Přemysl Falt, Ondřej Urban</i>) .....</b>	<b>119</b>	8.3.5 Předpoklady endoskopické slizniční resekce .....	160
6.1 Kardiopulmonální komplikace .....	119	8.3.6 Technika EMR a EPMR .....	164
6.2 Perforace .....	120	8.3.7 Komplikace EMR .....	166
6.3 Elektrokoagulační syndrom .....	122	8.3.8 Lokální reziduální (rekurentní) neoplazie (LRN) .....	167
6.4 Krvácení .....	122	8.3.9 Dispenzarizace .....	167
6.5 Infekční komplikace .....	123	8.4 Endoskopická submukózní disekce (ESD) ( <i>Ondřej Urban</i> ) .....	170
6.6 Další komplikace koloskopie .....	123	8.4.1 Definice .....	170
<b>7 Alternativní zobrazení při koloskopii .....</b>	<b>127</b>	8.4.2 Indikace .....	170
7.1 Chromokoloskopie ( <i>Petr Vítek</i> ) .....	127	8.4.3 Technické provedení .....	171
7.1.1 Vlastní provedení metody .....	127	8.4.4 Komplikace .....	174
7.1.2 Klinické aplikace chromokoloskopie .....	129	8.4.5 Dispenzarizace .....	174
7.1.3 Nevýhody a rizika chromokoloskopie .....	130	8.4.6 Trénink ESD .....	174
7.2 Virtuální chromokoloskopie ( <i>Petr Vítek</i> ) .....	131	8.5 Endoskopická hemostáza při koloskopii ( <i>Alice Bártková, Martin Liberda</i> ) .....	177
7.2.1 Jednotlivé technologie virtuální chromokoloskopie .....	131	8.5.1 Techniky endoskopické hemostázy .....	178
7.2.2 Klinické aplikace virtuální chromokoloskopie .....	132	8.5.2 Ošetření na základě etiologie krvácení .....	180
7.2.3 Nevýhody a rizika virtuální chromokoloskopie .....	134		
7.3 Zvětšovací koloskopie ( <i>Ondřej Urban</i> ) .....	135		

8.6 Endoskopická dilatace stenóz ( <i>Martin Bortlík</i> ) .....	184	<b>11 Alternativní techniky v koloskopii .....</b>	<b>221</b>
8.6.1 Technika balónové dilatace .....	185	11.1 Úvod ( <i>Přemysl Falt</i> ) .....	221
8.6.2 Indikace k balónové dilataci .....	187	11.2 Vodou asistovaná koloskopie ( <i>Felix W. Leung</i> ; překlad <i>Přemysl Falt</i> ) .....	221
8.6.3 Komplikace balónové dilatace .....	188	11.2.1 Historické pozadí .....	222
8.6.4 Biodegradabilní stenty .....	188	11.2.2 Metodologické detaily vodou asistované koloskopie .....	222
8.7 Zavedení metalických stentů při koloskopii .....	189	11.2.3 Randomizované kontrolované studie (RCT) srovnávající konvenční insuflacii vzduchu s vodní imerzí nebo vodní výměnou – vliv na bolest během zavádění koloskopu .....	225
8.7.1 Pohled gastroenterologa ( <i>Petr Fojtík</i> ) .....	189	11.2.4 Randomizované kontrolované studie (RCT) srovnávající konvenční insuflacii vzduchu s vodní imerzí nebo vodní výměnou – vliv na detekci adenomů .....	228
8.7.2 Pohled chirurga ( <i>Julius Órhalmi</i> ) .....	194	11.2.5 Důsledky zvýšené detekce adenomů při použití vodní výměny .....	228
8.8 Abláční techniky ( <i>Přemysl Falt</i> ) .....	197	11.2.6 Další vývoj metody vodou asistované koloskopie .....	228
8.8.1 Argonová plazmakoagulace (APC) .....	197	11.3 Koloskopie s insuflací oxidu uhličitého ( <i>Přemysl Falt, Sergio Cadoni</i> ) .....	232
8.8.2 Použití ostatních ablačních technik při koloskopii .....	199	11.3.1 Historie .....	232
8.9 Endoskopická tetováž ( <i>Přemysl Falt</i> ) .....	200	11.3.2 Mechanismus účinku insuflace oxidu uhličitého .....	232
8.9.1 Indikace k označení léze .....	200	11.3.3 Efektivita insuflace oxidu uhličitého při koloskopii .....	233
8.9.2 Používané techniky lokalizace v tračniku ..	200	11.3.4 Bezpečnost insuflace oxidu uhličitého ..	233
8.9.3 Endoskopická tetováž .....	201	11.3.5 Kombinace vodou asistované koloskopie a insuflace oxidu uhličitého .....	233
8.10 Další terapeutické intervence během koloskopie ( <i>Přemysl Falt, Martin Bortlík, Martin Kliment</i> ) ....	203	11.4 Koloskopie s použitím průhledného nástavce („capu“) ( <i>Přemysl Falt, Martin Liberda</i> ) .....	236
8.10.1 Endoskopická desufflace u toxického megakolon .....	203	11.4.1 Historie .....	237
8.10.2 Endoskopická dekomprese akutní intestinální pseudoobstrukce .....	203	11.4.2 Mechanismus účinku „capu“ při koloskopii .....	237
8.10.3 Perkutánní endoskopická cékostomie ....	203	11.4.3 Efektivita použití „capu“ při koloskopii .....	237
8.10.4 Detorze volvulu sigmoidea .....	203	11.5 Koloskopie provedená alternativními přístroji ( <i>Přemysl Falt, Sergio Cadoni</i> ) .....	241
8.10.5 Endoskopický uzávěr pištělí .....	204	11.5.1 Koloskopie s použitím gastrokopu .....	242
8.10.6 Endoskopická léčba pedunkulujících neadenomových polypů .....	204	11.5.2 Koloskopie s použitím enteroskopu .....	242
8.10.7 Extrakce cizích těles .....	205	11.5.3 Použití pediatrického koloskopu u dospělých pacientů .....	242
8.10.8 Endoskopická léčba dehiscence anastomózy .....	205	11.5.4 Ultratenký koloskop .....	243
8.10.9 Transplantace fekální mikrobiota .....	206	11.5.5 Koloskop s flexibilní tuhostí .....	243
<b>9 Kvalita koloskopie</b> ( <i>Ivana Mikoviny Kajzrlíková,</i> <i>Petr Vítek</i> ) .....	<b>207</b>	11.5.6 Další alternativní koloskopické platformy .....	244
9.1 Indikátory kvality koloskopie .....	207	<b>12 Speciální situace .....</b>	<b>247</b>
9.1.1 Informovaný souhlas .....	207	12.1 Koloskopie u idiopatických střevních zánětů ( <i>Milan Lukáš</i> ) .....	247
9.1.2 Příprava střeva před vyšetřením .....	208	12.1.1 Provedení koloskopie u pacientů s IBD .....	247
9.1.3 Analgosedace .....	208	12.1.2 Koloskopie v klinické praxi u pacientů s idiopatickými střevními záněty (IBD) ..	248
9.1.4 Dosažení céka .....	209	12.1.3 Slizniční hojení – terapeutický cíl a prognostický ukazatel .....	254
9.1.5 Detekce neoplazií .....	209		
9.1.6 Vytahovací (prohlížeč) čas .....	210		
9.1.7 Vybavení resekátů k histologickému vyšetření .....	210		
9.1.8 Intervalové léze .....	210		
9.1.9 Endoskopické resekce větších polypů .....	210		
9.1.10 Značení místa suspektné maligního polypu nebo karcinomu .....	210		
9.1.11 Zkušenost endoskopisty .....	210		
9.1.12 Záznam komplikací .....	211		
9.1.13 Zpráva z koloskopického vyšetření .....	211		
9.1.14 Čištění a dezinfekce .....	211		
9.1.15 Biopsie u průjmů nejasné etiologie .....	211		
<b>10 Limitace současné koloskopie</b> ( <i>Přemysl Falt</i> ) .....	<b>215</b>		
10.1 Inkompletní a obtížné koloskopie .....	215		
10.2 Dyskomfort spojený s koloskopií .....	216		
10.3 Problematika sedace .....	216		
10.4 Nedostatečná detekce neoplastických lézí .....	217		

12.1.4	Dispenzární koloskopie u nemocných se zvýšeným rizikem kolorektálního karcinomu (KRK) .....	255	13.1.1	Příprava k neúplné koloskopii .....	277
12.1.5	Koloskopické vyšetření ve speciálních situacích .....	257	13.1.2	Indikace k neúplné koloskopii .....	277
12.1.6	Terapeutická endoskopie u nemocných s IBD .....	259	13.2	Kapslová koloskopie ( <i>Ilja Tachecí, Martin Hanousek</i> ) .....	279
12.2	Koloskopie u dětí ( <i>Jiří Bronský, Ondřej Hradský</i> ) .....	261	13.2.1	Historie .....	279
12.2.1	Indikace koloskopie u dětí .....	261	13.2.2	Diagnostický systém .....	279
12.2.2	Kontraindikace .....	263	13.2.3	Základní charakteristiky metody .....	280
12.2.3	Komplikace .....	264	13.2.4	Indikace a kontraindikace .....	282
12.2.4	Příprava před výkonem .....	264	13.2.5	Komplikace .....	282
12.2.5	Analgosedace během koloskopie u dětí ...	265	13.2.6	Příprava střeva .....	283
12.2.6	Monitorace pacienta po výkonu .....	266	13.2.7	Dokumentace z vyšetření .....	284
12.2.7	Endoskopické vybavení pro koloskopii u dětí .....	266	13.3	Irigografie ( <i>Daniel Bartušek</i> ) .....	285
12.2.8	Zvláštnosti techniky endoskopického výkonu u dětí .....	266	13.3.1	Indikace .....	286
12.2.9	Koloskopie u dětí s idiopatickými střevními záněty (IBD) .....	267	13.3.2	Příprava k vyšetření .....	286
12.3	Koloskopie během gravidity a laktace ( <i>Barbora Pipek, Přemysl Falt</i> ) .....	270	13.3.3	Provedení vyšetření .....	286
12.3.1	Indikace .....	270	13.3.4	Rentgenový obraz základních patologických změn na tlustém střevě ....	287
12.3.2	Příprava ke koloskopii .....	270	13.4	CT kolografie ( <i>Daniel Bartušek, Barbora Jakubcová</i> ) .....	288
12.3.3	Provedení koloskopie .....	271	13.4.1	Indikace .....	289
12.3.4	Farmakoterapie spojená s koloskopii ....	271	13.4.2	Provedení CT kolografie .....	291
12.3.5	Koloskopie během laktace .....	271	13.5	Sonografie střeva ( <i>Daniel Bartušek</i> ) .....	296
12.4	Koloskopie u pacientů se stomií ( <i>Eva Kunderátová</i> ) .....	273	13.5.1	Indikace .....	296
12.5	Koloskopie u pacientů se srdečními implantáty ( <i>Otakar Jiravský</i> ) .....	274	13.5.2	Provedení vyšetření .....	296
12.5.1	Základní pojmy v srdeční implantologii .....	274	13.5.3	Sonografický obraz základních patologických změn na tlustém střevě ....	297
12.5.2	Reálně hrozící problémy při kauterizaci u pacienta s TKS nebo ICD .....	274	13.5.4	Sonografie střeva s aplikací kontrastní látky .....	300
12.5.3	Postoj výrobců TKS/ICD ke kauterizaci .....	274	13.6	Laboratorní diagnostika ( <i>Přemysl Falt, Martin Hanousek, Vincent Dansou Zoundjiekpon</i> ) .....	301
12.5.4	Publikovaná doporučení stran TKS/ICD a kauterizace .....	275	13.6.1	Test na okultní krvácení ve stolici (TOKS) .....	301
12.5.5	Doporučení k minimalizaci rizika komplikací při kauterizaci .....	275	13.6.2	Septin 9 .....	302
<b>13</b>	<b>Alternativní vyšetření tlustého střeva .....</b>	<b>277</b>	13.6.3	Detekce DNA ve stolici .....	302
13.1	Neúplná koloskopie ( <i>Přemysl Falt</i> ) .....	277	13.6.4	Fekální zánětlivé markery .....	302
			13.6.5	Onkomarkery .....	303
			13.6.6	Ostatní laboratorní metody .....	303
			<b>Rejstřík .....</b>	<b>305</b>	
			<b>O editorech .....</b>	<b>313</b>	
			<b>Souhrn .....</b>	<b>315</b>	
			<b>Summary .....</b>	<b>317</b>	



## Seznam použitých zkratek

---

a., aa.	arteria, arteriae, tepna, tepny
AAP	American Association of Pediatrics
ACCENT	A Crohn's disease Clinical trial Evaluating infliximab in a New long-term Treatment regimen
ACE	Angiotenzin-Converting Enzyme
ACG	American College of Gastroenterology
ACT	Active ulcerative Colitis Trial
ADR	Adenoma Detection Rate, podíl pacientů s nalezeným adenomem
AEPC	Allergic Eosinophilic ProctoColitis
AFI	AutoFluorescence Imaging
AHA	American Heart Association
ALM	Adenoma-Like Mass
APC	Argon PlasmaCoagulation, argonová plazmakoagulace
ASA	AcetylSalicylic Acid, acetylsalicylová kyselina
ASCA	Anti- <i>Saccharomyces Cerevisiae</i> Antibodies
ASCRS	American Society of Colon and Rectal Surgeons
ASGE	American Society for Gastrointestinal Endoscopy
ASLC	Acute Self-Limited Colitis
ATT	AntiTrombotická Terapie
BBPS	Boston Bowel Preparation Scale
BIV-ICD	BIventricular – Impantable Cardioverter Defibrillator
BMI	Body Mass Index, index tělesné hmotnosti
BSG	British Society of Gastroenterology
CAD	Computer-Aided Detection
CCD	Charged-Coupled Device
CCE	Colon Capsule Endoscopy, kapslová koloskopie
CD	Crohn's Disease, Crohnova choroba
CDAI	Crohn's Disease Activity Index
CDEIS	Crohn's Disease Endoscopic Index of Severity
CEA	CarcinoEmbryonic Antigen
CEUS	Contrast Enhanced UltraSound
CFU	Colony Forming Unit
CI	Confidence Interval, interval spolehlivosti
CIR	Cecal Intubation Rate, úspěšnost intubace céka
CLE	Confocal Laser Endomicroscopy
CMP	cévní mozková příhoda
CMV	cytomegalovirus

CRP	C-reaktivní protein
CT	Computed Tomography, počítačová tomografie
CTC	CT Colonography, CT kolografie
DAI	Disease Activity Index
DALM	Dysplasia Associated Lesions or Mass
DAT	duální antiagregační terapie
DES	Drug Elluting Stent
DNA	DeoxyriboNucleic Acid
EASIE	compact Erlangen Active Simulator for Interventional Endoscopy
ECCO	European Crohn's and Colitis Organisation
EF LK	ejekční frakce levé komory
EKG	elektrokardiografie
EMR	endoskopická mukózní resekce
EMR-C	endoskopická mukózní resekce s použitím „capu“
EMR-L	endoskopická mukózní resekce s použitím ligátoru
EndoVAC	Endoscopic Vacuum-Assisted Closure
EPAGE	European Panel on the Appropriateness of Gastrointestinal Endoscopy
EPE	endoskopická polypektomie
EMR	Endoscopic Piecemeal Mucosal Resection, endoskopická slizniční resekce „po částech“
ER	endoskopická resekce
ERCP	endoskopická retrográdní cholangiopankreatikografie
ESD	endoskopická submukózní disekce
ESGAR	European Society of Gastrointestinal and Abdominal Radiology
ESGE	European Society of Gastrointestinal Endoscopy
ET CO <sub>2</sub>	End Tidal CO <sub>2</sub> , obsah CO <sub>2</sub> ve vzduchu na konci výdechu
EUS	Endoscopic UltraSound, endosonografie
EXTEND	EXTEND the safety and efficacy of adalimumab through endoscopic healing
FAP	familiární adenomatózní polypóza
FDA	Food and Drug Administration
FICE	Fuji Intelligent Color Enhancement
FIT	Fecal Immunochemical Test
FNA	Fine Needle Aspiration
FR	fyziologický roztok
FUSE	Full Spectrum Endoscopy
GAB	Goblet cells AntiBody
GABA	Gamma-AminoButyric Acid
GETAID	Groupe d'Étude Thérapeutique des Affections Inflammatoires du Tube Digestif
GIST	gastrointestinální stromální tumor
GIT	gastrointestinální trakt
GIVEN	GastroIntestinal VideoENdoscopy
gTOKS	guajakový test na okultní krvácení ve stolici
GTP	Guanine TriPhosphate
HCS	Harefield Cleansing Scale
HD	High Definition
HFUPS	High Frequency Ultrasound Probe Sonography
HGD	High Grade Dysplasia, dysplazie těžkého stupně
HGIEN	High Grade IntraEpithelial Neoplasia, intraepiteliální neoplazie těžkého stupně
HIV	Human Immunodeficiency Virus
HNPCC	Hereditary Non-Polyposis Colorectal Cancer, hereditární nepolypózní kolorektální karcinom, Lynchův syndrom
CHOPN	chronická obstrukční plicní nemoc
i.v.	intravenózní



IBD	Inflammatory Bowel Diseases, idiopatické střevní záněty
IBS	Irritable Bowel Syndrome, syndrom dráždivého tračníku
IBSEN	Inflammatory Bowel in South Eastern Norway
ICD	Implantable Cardioverter Defibrillator
INR	International Normalized Ratio
IPAA	ileo-pouch-anální anastomóza
IRA	ileo-rektální anastomóza
ISPD	International Society for Peritoneal Dialysis
IT	Insulated Tip
iTOKS	imunochemický test na okultní krvácení ve stolici
JSCCR	Japanese Society for Cancer of the Colon and Rectum
KPCR	kardiopulmocerebrální resuscitace
KRK	kolorektální karcinom
KTG	kardiotokografie
LGD	Low Grade Dysplasia, dysplazie nízkého stupně
LGIEIN	Low Grade IntraEpithelial Neoplasia, intraepiteliální neoplazie nízkého stupně
LMWH	Low Molecular Weight Heparin, nízkomolekulární heparin
LRN	lokální reziduální neoplazie
LST	Laterally Spreading Type (tumor)
LST-G	Laterally Spreading Type – Granular type
LST-GH	Laterally Spreading Type – Granular Homogenous type
LST-GM	Laterally Spreading Type – Granular Mixed type
LST-NG	Laterally Spreading Type – Non-Granular type
LST-NGF	Laterally Spreading Type – Non-Granular Flat type
LST-NGPD	Laterally Spreading Type – Non-Granular PseudoDepressed
MDCT	MultiDetector Computed Tomography
MEI	Magnetic Endoscopic Imaging
MH	Mucosal Healing, slizniční hojení
MRI	Magnetic Resonance Imaging
MRSA	meticilin-rezistentní <i>Staphylococcus aureus</i>
MSI	mikrosatelitní instabilita
n., nn.	nervus, nervi, nerv, nervy
NAAP	Non-Anesthesiologist Administered Propofol
NBI	Narrow Band Imaging
NCHRT	neoadjuvantní chemoradioterapie
NICE	Narrow band imaging International Colorectal Endoscopic classification
NNT	Number Needed to Treat
NOAC	Novel Oral AntiCoagulant drugs
NSAID	Non-Steroidal AntiInflammatory Drug, nesteroidní antiflogistika
NYHA	New York Heart Association
OBPS	Ottawa Bowel Preparation Scale
OmpC	Outer membrane protein C
OR	Odds Ratio
OTSC	Over The Scope Clip
p-ANCA	Perinuclear Anti-Neutrophil Antibodies
PCI	Percutaneous Coronary Intervention
pCO <sub>2</sub>	parciální tlak CO <sub>2</sub> v arteriální krvi
PCR	Polymerase Chain Reaction
PDR	Polyp Detection Rate, podíl pacientů s nalezeným polypem
PEC	perkutánní endoskopická cékostomie
PEG	polyethylenglykol
PET	Positron Emission Tomography

PSC	primární sklerozující cholangitida
PSK	primární screeningová koloskopie
PUCAI	Pediatric Ulcerative Colitis Activity Index
R0 resekce	histologická absence neoplastické tkáně v horizontálních a vertikálních okrajích resekatu
R1 resekce	neoplastická tkáň je mikroskopicky prokazatelná v okrajích resekatu
R2 resekce	neoplastická tkáň je v okrajích resekatu patrná makroskopicky
RCT	Randomised Controlled Trial, randomizovaná kontrolovaná studie
RFA	radiofrekvenční ablace
RI	index rezistence
RNA	RiboNucleic Acid
RR	Relative Risk
SAGES	Society of American Gastrointestinal and Endoscopic Surgeons
SaO <sub>2</sub>	saturace arteriální krve kyslíkem
SCAD	Segmental Colitis Associated with Diverticulosis
SEMS	samoexpandibilní metalický stent
SES-CD	Simple Endoscopic Score for Crohn's Disease
sm	submukóza
SONIC	Study Of immunomodulator Naive patients In Crohn's disease
SPC	Summary of Product Characteristics
SSD	Shaded Surface Display
STORI	infliximab diSconTinuation in crOhn's disease patients in stable Remission on combined therapy with Immunosuppressors trial
STS	Society of Thoracic Surgeons
TEM	transanální endoskopická mikrochirurgie
TKS	trvalý kardiostimulátor
TOKS	test na okultní krvácení ve stolici
TTS	Through The Scope
TTS-CRE	Through The Scope – Controlled Radial Expansion
UC	Ulcerative Colitis, ulcerózní kolitida
UCEIS	Ulcerative Colitis Endoscopy Index of Severity
UFH	UnFractionated Heparin, nefrakcionovaný heparin
IBD-U/U-IBD	Unclassified Inflammatory Bowel Disease
USG	ultrasonografie, ultrazvukové vyšetření
v., vv.	vena, venae, žíla, žíly
WAC	Water-Aided Colonoscopy, vodou asistovaná koloskopie
WE	Water Exchange, vodní výměna
WEO	World Endoscopic Organisation
WI	Water Immersion, vodní imerze





# Úvod

Koloskopie je obdivuhodná endoskopická metoda. Během jednoho sezení většinou poskytuje diagnózu i terapii. Je výrazně osobitá, takže v rukou mistra bývá elegantní a šetrná i bez premedikace, ale v případech jiných může být skutečně i obávanou torturou. Endoskopistů tohoto druhu naštěstí ubývá. Nicméně určitá ješitnost je nedílnou součástí většinové endoskopické osobnosti a slova po výkonu jako „měla jsem z toho velké obavy, ale ono to nebylo tak strašné“ hladí endoskopické uši. Musím přiznat, že pamatuji dobu, kdy se koloskopie prováděla pod rentgenovou kontrolou, což usnadňovalo zavádění přístroje rušením kliček. Koloskop se zaváděl přes kovový rozvěrač a pohybu vpřed se napomáhalo rytmickým naklepáváním přístroje o desku lůžka, což navozovalo až mystické pocity vzývání endoskopické vyšší moci. I diagnostická koloskopie trvala běžně hodinu a vyžadovala značnou analgesiaci a existovala reálná obava, zda výkon vůbec doběhl na živém jedinci. Obecně snadná a elegantní endoskopie se v Čechách začala prosazovat ve druhé polovině osmdesátých let 20. století poté, co se v hlasná evropská endoskopická centra stala dostupnější tehdy mladším endoskopistům. Výjimečné zvládnutí koloskopie zavdalo vznik mimořádným osobnostem, jako jsou newyorský Jerry Wayne a londýnský Christopher Williams. Koloskopii nejen že dokonale ovládli, ale dokázali ji analyzovat a výsledky se nechali dále inspirovat k novým a novým vývodům. Přičteme neodiskutovatelné charisma a máme zde vysvětlení, proč tyto gigantické endoskopické osobnosti dokázaly po

několik desetiletí spolehlivě vyprodávat tisícíhlavé auly, včetně pražských.

Před několika měsíci se na mě obrátil doktor Přemysl Falt, zda bych nepřispěl úvodníkem k monografii o koloskopii. Doktor Falt je čerstvým laureátem ceny České gastroenterologické společnosti ČLS JEP pro mladého autora a v oblasti koloskopických technik publikuje pravidelně. Výsledek kolektivního úsilí mě překvapil. Původně jsem očekával spíše text menšího rozsahu, ale shledal jsem monografii s vyčerpávající rozsahem, nikoliv však vyčerpáním čtenáře. Skutečně mě nenapadá koloskopické téma, které by nebylo podrobně vypracováno, a otázka, která by nebyla nadnesena, když ne zodpovězena. Vedle očekávaných sekcí jiné překvapí například sémantická vsuvka koloskopie versus kolonoskopie. Autenticitu zvýrazňují odkazy na výzkumné výsledky jednotlivých spoluautorů, jako je tomu například u preventivní koloskopie, vodou asistované koloskopie a terapeutických intervencí. Přes široké spektrum spoluautorů celkový text netrpí nepřiměřenou formální různorodostí, což svědčí o pečlivé editorské práci. Text je doprovázen přiměřeným množstvím kvalitní obrazové dokumentace a přehledných tabulek. Kvalita i rozsah publikace ji předurčuje k tomu, že se stane v oboru na dlouhá léta etalonem, ze kterého bude čerpat mnoho ročníků endoskopických noviců a ke kterému se i zkušení endoskopisté budou rádi znovu a znovu vracet.

*prof. MUDr. Julius Špičák, CSc.  
Klinika hepatogastroenterologie, IKEM, Praha*





# Anatomie tlustého střeva

Přemysl Falt, Barbora Pipek, Vincent Dansou Zoundjiekpon

## 1.1 Anatomie tlustého střeva

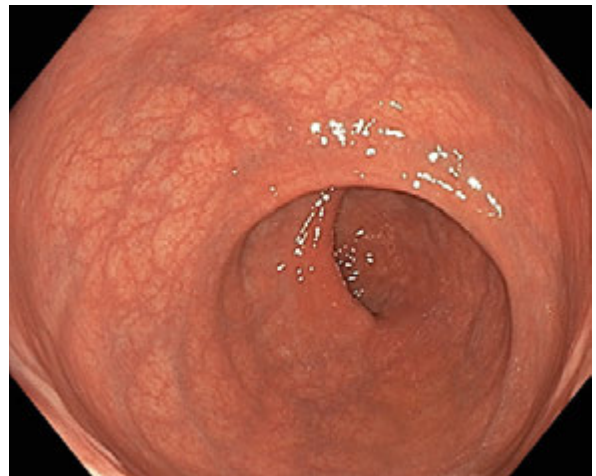
### 1.1.1 Základní anatomie a topografie

Tlusté střevo (tračník, *intestinum crassum*) je poslední částí trávicí trubice délky 130–170 cm. Při koloskopii dochází k defiguraci přirozeného tvaru tračníku s vyrovnáním angulací a „nahrnutím“ jeho stěny na koloskop, proto bývá cékum dosaženo obvykle při 80–110 cm pracovní délky přístroje. Šíře tračníku bývá největší v céku (7,5 cm) a nejužší v oblasti sigmoidea (2,5 cm). Ve stěně tlustého střeva jsou po celé jeho délce tři bělavé pruhy zesílené podélné hladké svaloviny (*taeniae coli*), které se sbíhají na appendix a ve stěně rekta se zplošťují, aby vytvořili souvislý plášť. Tahem ténií dochází k nakrčení střeva a tvorbě navenek vyklenutých hauster (*haustra coli*), jejichž místo i velikost se vlivem pohybů svaloviny neustále mění (tzv. haustrace). Příčné řasy sliznice prominující do střeva a odpovídající zářezům, jež zevně oddělují haustra, se nazývají *plicae semilunares*. Tračník lze anatomicky rozdělit na šest základních částí: konečník, esovitou kličku, sestupný tračník, příčný tračník, vzestupný tračník a slepé střevo.

Konečník (*rectum*) je poslední úsek střeva dlouhý 12–16 cm, je umístěn subperitoneálně a při naplnění je v sagitální i frontální rovině zakřivený. V sagitální rovině jde o dorzálně konvexní *flexura sacralis*, která kopíruje konkávní kost křížovou, a ventrálně konvexní *flexura anorectalis*, která ohýbá anorektum směrem dozadu k análnímu otvoru tahem *musculus puborectalis* (tzv. puborektální smyčka). Ve frontální rovině je zakřivení dáno přítomností tzv. Kohlrauschovy řasy na pravé straně rekta. Konečník anatomicky rozdělujeme na dvě části. Ampula (*ampulla recti*) délky 10–12 cm má tři nápadné příčné slizniční řasy (Houstonovy řasy, *plicae transversae recti*), největší z nich je uprostřed vpravo

a nazývá se Kohlrauschova řasa (obr. 1.1). Ampula přechází anorektální flexurou do análního kanálu (*canalis analis*) délky 2,5–3,8 cm s podélnými řasami (*columnae anales*), na které v dolní části navazují anální sinusy (*sinus anales*) kaudálně ukončené drobnými slizničními řasami (*valvulae anales*). Ve výši *columnae et sinus anales* je pás sliznice nazývaný *zona haemorrhoidalis*, v jehož úrovni je v submukóze cévní pleteň (*plexus venosus rectalis*) a cirkulární hladká svalovina zesílená do podoby *musculus sphincter ani internus*, který je ještě zvenku obemknut svěračem z příčné pruhované svaloviny (*musculus sphincter ani externus*). Anální kanál je zakončen řitním otvorem (*anus*), který je lemován kůží s kožními adnexy (obr. 1.2, 1.3).

Esovitá klička (sigmoideum, *colon sigmoideum*) začíná v úrovni obratlů S2–3 přechodem z rekta, jeho délka je průměrně 30–40 cm a končí na úrovni *crista iliaca* kosti kyčelní přechodem do descendens. Sigmoideum



Obr. 1.1 Ampula rekta s příčnými rektálními řasami