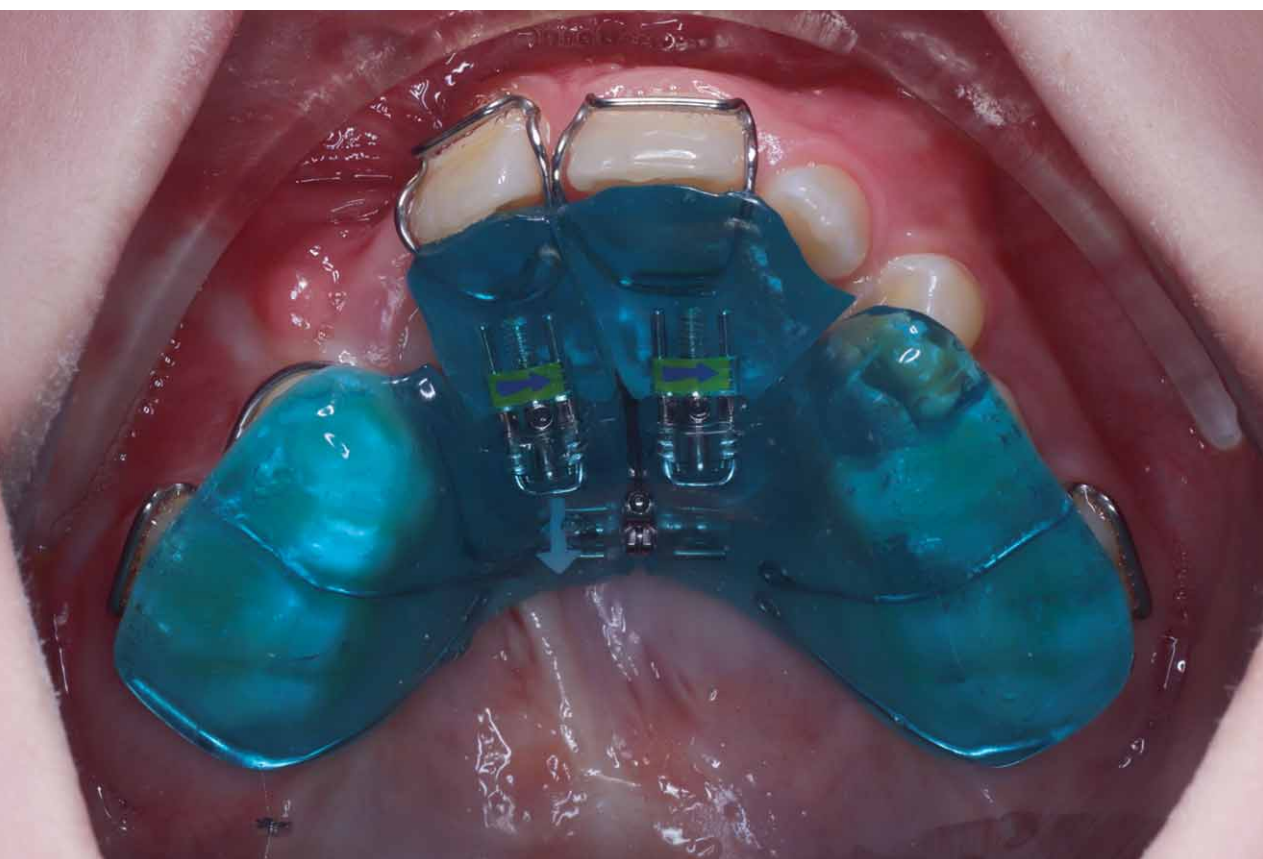


Magdalena Koťová

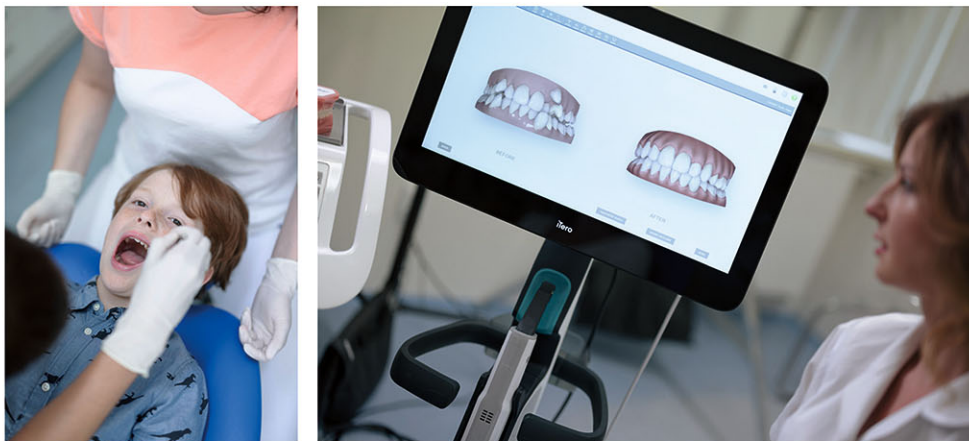Ortodontická léčba pacientů s rozštěpem



ORTODONCIE PRAHA 1

- Skvělé finanční ohodnocení a benefity
- Vyškolený dentální tým
- Podpora stálého vzdělávání
- Práce se všemi typy aparátů
- Přátelský kolektiv

Vytvářejte dokonalé úsměvy s námi.



Kontaktujte nás
na info@perfect-smile.cz



Věnováno s láskou mým vnukům Janovi a Josefovi.

Magdalena Kořová

Ortodontická léčba pacientů s rozštěpem

Upozornění pro čtenáře a uživatele této knihy

Všechna práva vyhrazena. Žádná část této tištěné či elektronické knihy nesmí být reprodukována a šířena v papírové, elektronické či jiné podobě bez předchozího písemného souhlasu nakladatele. Neoprávněné užití této knihy bude **trestně stíháno**.

Automatizovaná analýza textů nebo dat ve smyslu čl. 4 směrnice 2019/790/EU a použití této knihy k trénování AI jsou bez souhlasu nositele práv **zakázány**.

MUDr. Magdalena Kot'ová, Ph.D.

Stomatologická klinika 3. LF UK a FNKV v Praze

ORTODONTICKÁ LÉČBA PACIENTŮ S ROZŠTĚPEM

Recenzenti:

Doc. MUDr. Marie Bartoňová, CSc.

Doc. MUDr. Miroslav Peterka, CSc., DSc.

Vydání odborné knihy schválila Vědecká redakce nakladatelství Grada Publishing, a.s.

© Grada Publishing, a.s., 2024

Cover Design © Grada Publishing, a.s., 2024

Vydala Grada Publishing, a.s.

U Průhonu 22, Praha 7

jako svou 9254. publikaci

Odpovědná redaktorka Mgr. Jitka Straková

Sazba a zlom Jan Šístek

Obrázky dodala autorka

Počet stran 144

Praha 2024

Vytiskla TISKÁRNA V ŘÁJI, s.r.o., Pardubice

Autorka a nakladatelství děkují České ortodontické společnosti a společností JPS s.r.o. a Perfect Smile s.r.o. za podporu, která umožnila vydání publikace.



Názvy produktů, firem apod. použité v knize mohou být ochrannými známkami nebo registrovanými ochrannými známkami příslušných vlastníků, což není zvláštním způsobem vyznačeno.

Postupy a příklady v této knize, rovněž tak informace o lécích, jejich formách, dávkování a aplikaci jsou sestaveny s nejlepším vědomím autorů. Z jejich praktického uplatnění však pro autory ani pro nakladatelství nevyplývají žádné právní důsledky.

ISBN 978-80-271-7294-8 (pdf)

ISBN 978-80-271-3270-6 (print)

Obsah

Úvod	7
1 Rozštěp v dentofaciální oblasti	9
1.1 Typy rozštěpů a růst	9
1.2 Poznámky k embryonálnímu vývoji rozštěpů	15
1.3 Etiologie rozštěpů	18
1.4 Výskyt rozštěpů	20
1.5 Klasifikace rozštěpů	24
2 Chrup u pacienta s rozštěpem	33
2.1 Dentální anomálie u pacientů s rozštěpem	35
2.2 Poruchy erupce zubů u pacientů s rozštěpem	43
3 Ortodontická léčba pacientů s orofaciálním rozštěpem	51
3.1 Přehled ošetření rozštěpového defektu horní čelisti a role ortodontisty	52
3.2 Ortodontická (čelistně ortopedická) léčba v novorozeneckém a kojeneckém věku	55
3.2.1 Prechirurgická ortodontická léčba – molding	57
3.2.2 Prechirurgický molding – pracovní postup dle protokolu FNKV Praha	60
3.3 Ortodontická léčba v předškolním věku	69
3.4 Ortodontická léčba v období výměny chrupu	79
3.4.1 Ortodonticko-chirurgické intervence u pacientů s rozštěpem v době růstu	96
3.5 Ortodontická léčba dospělých	120
Závěr	127
Literatura	129
Přehled použitých zkratk	137
Rejstřík	139
Souhrn	141
Summary	143

Úvod

Rozštěp v orofaciální oblasti je, vedle vrozených vad srdce a končetin, nejčastější vrozenou vývojovou vadou člověka, která je slučitelná se životem. V České republice přichází na svět s orofaciálním rozštěpem každoročně jedno z pěti až sedmi set živě narozených dětí. Tato čísla zaznamenávají od šedesátých let 20. století mírný pokles, ale zásadně se nemění.

Orofaciální rozštěp neumíme vyléčit, ale dokážeme jeho projevy uspokojivě kompenzovat ve smyslu funkční a estetické rehabilitace postižené oblasti. Terapie je mnohdy velmi náročná jak pro postiženého a jeho rodinu, tak pro tým ošetřujících specialistů. Navíc je dlouhodobá a ekonomicky velmi náročná, probíhá od narození až do ukončení růstu pacienta. Není však výjimkou, že někteří pacienti s rozštěpem potřebují ortodontickou pomoc i ve středním a vyšším věku. Součástí komplexní terapie je i podpora uspokojivé sociální adaptace jedince stigmatizovaného vrozenou vývojovou vadou.

Neskromným cílem této publikace je podat přehled základních principů a možností ortodontické péče u pacienta postiženého rozštěpem v rámci mezioborové spolupráce dle léčebného protokolu rozvíjejícího se ve FNKV Praha od devadesátých let 20. století do dvacátých let století následujícího.

První část textu se zabývá etiologií, výskytem, klasifikací a stručnou historií léčby rozštěpů. Další část je zaměřena na problematiku dentice u pacientů s rozštěpem. Následuje přehled ortodontické léčby podle věku pacienta a typu rozštěpu v kontextu interdisciplinární léčby. Samostatně jsou uvedeny možnosti ortodontické intervence v neonatálním a kojeneckém období, kde je ortodontická intervence spíše výjimkou, dále ortodontická léčba v předškolním věku, léčba v období výměny chrupu, v období kompletní stálé dentice u mladistvých pacientů a ortodontická léčba dospělých pacientů. Jsou uvedeny i kazuistické příklady průběhu dlouhodobého interdisciplinárního ošetření. Závěrečný souhrn je doplněn seznamem literatury.

Na tomto místě chci poděkovat svým učitelům a spolupracovníkům. Ortodontii jako řemeslo i nekončící odborný imperativ mě naučili prof. MUDr. Jaroslav Racek, DrSc. a prof. MUDr. Milan Kamínek, DrSc. Dvěře k rozštěpům mi pootevřeli MUDr. Živa Müllerová, CSc., prof. RNDr. Zbyněk Šmahel, CSc. a doc. MUDr. Miroslav Peterka, CSc. Pak jsem se již musela orientovat sama. Omlouvám se všem minulým i současným skvělým spolupracovníkům, že je nebudu jmenovat, protože bych určitě na někoho zapomněla, což by mne velmi mrzelo. Bezesporu je namísto poděkovat pracovišti – všem lékařům, postgraduálním studentům, sestřičkám a zubním technikům Stomatologické kliniky FNKV a 3. LF UK Praha za přátelství, vstřícnost, trpělivost a pomoc vždy, když to bylo třeba. Všem mým blízkým a především mému manželovi děkuji za spolehlivé zázemí a pochopení.

1 Rozštěp v dentofaciální oblasti

1.1 Typy rozštěpů a růst

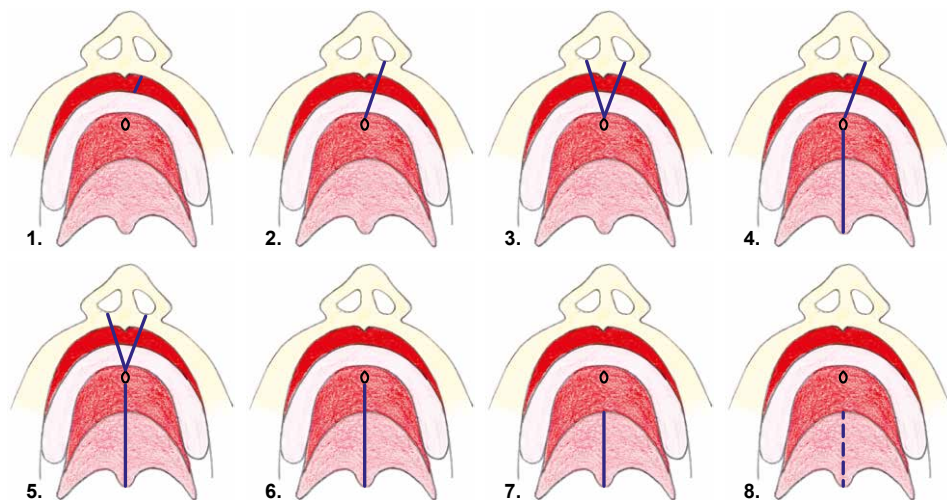
Obličejové rozštěpy jsou vývojovou poruchou spojení kostních a svalových struktur obličeje různého rozsahu a závažnosti, k níž dochází v období 2. a 3. měsíce těhotenství. Podle rozsahu a morfologie je dělíme na naznačené, částečné a celkové, jednostranné a oboustranné, typické a atypické. Podle zasažených struktur rozlišujeme: rozštěp rtu (cleft lip – CL), rozštěp rtu a čelisti a rozštěp rtu, čelisti a patra (cleft lip and palate – CLP) a dále izolovaný rozštěp tvrdého a měkkého patra (cleft palate – CP), kam se řadí ještě rozštěp čípku a submukózní rozštěp patra (submucous cleft palate – SMCP). Vzácně se vyskytuje střední, šikmý a příčný rozštěp obličeje a rozštěp v oblasti dolní čelisti. Pro snazší orientaci v následujícím textu užíváme dělení rozštěpů na rozštěpy primárního patra (od nosního vchodu k foramen incisivum), rozštěpy sekundárního patra (od foramen incisivum k uvule včetně) a rozštěpy celkové, tedy primárního a sekundárního patra (obr. 1.1). Klinický obraz obličejového rozštěpu je u novorozence velmi pestrý – od nepatrného náznaku defektu v podobě zářezu na rtu po rozsáhlý defekt s deformací nosu a střední obličejové etáže s deviací premaxily (obr. 1.2–1.10).

Nejen důsledkem, ale do určité míry i jednou z příčin vzniku rozštěpu je kromě tkáňového deficitu také nedostatečný růst vývojově postižené oblasti splachnokrania. Z experimentálních studií vyplývá, že rozštěp rtu a čelisti vzniká insuficientním růstem a následným mono- či bilaterálním úplným či částečným nespojením maxilárního a mediálního nazálního výběžku. Na tento děj dále navazuje u celkových rozštěpů nespojení patrových plotének a měkkého patra. To nastává z několika důvodů. Jak přehledně uvádí Jelínek et al. v práci z roku 1983, jde o pokračující sekvenční vývojové postižení dalších souvisejících struktur. Kromě maxilárního a mediálního nazálního výběžku jsou postiženy rovněž patrové ploténky, jestliže faktor, který je příčinou vzniku rozštěpu, působí dále i v době tvorby a uzavírání sekundárního patra (postižení glosomandibulárního komplexu, nepřiměřeně široká intermaxilární mezera a nevhodná poloha jazyka při oddělení dutiny ústní a nosní patrovými ploténkami).

Nepříznivou anatomickou situaci orofaciálního rozštěpu dále komplikují nezbytné chirurgické rekonstrukce a vytváření scestných náhradních adaptačních mechanismů vývojově postižených a s nimi souvisejících struktur, které se projevuje narušením morfologie i funkce postižené oblasti.

Celková insuficience rozštěpem postižené čelisti se zejména u celkových rozštěpů s růstem zvyrazňuje; nelze ovšem jednoznačně oddělit růstový deficit v důsledku primárních rekonstrukcí od deficitu způsobeného nedostatkem tkání a jejich nedostatečným růstovým potenciálem, který vede k předčasnému ukončení růstu horní čelisti.

U závažných rozštěpových postižení nacházíme zpravidla konkávní profil v důsledku retruze a hypoplazie střední obličejové etáže a obrácený skus. Stav označujeme jako pseudoprogenii, protože relativní anteriorní postavení dolní čelisti není na rozdíl od pravé progenie dáno anomálním růstem a polohou dolní čelisti. Dále nacházíme

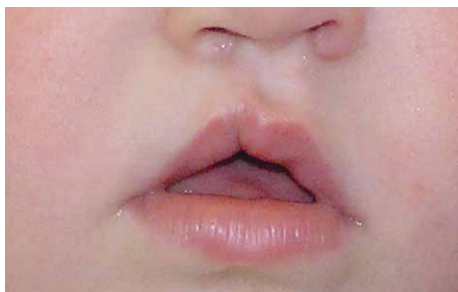

Obr. 1.1 Základní linie rozštěpů horní čelisti (archiv autorky):

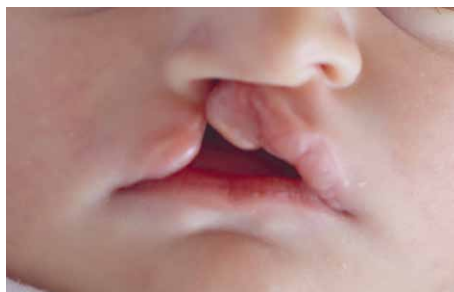1. neúplný jednostranný rozštěp rtu – nosní vchod na postižené straně není porušen (primární patro; může být levostranný nebo pravostranný)
2. úplný jednostranný rozštěp rtu s porušením nosního vchodu – vede přes alveolární výběžek až k foramen incisivum (primární patro, může být levostranný nebo pravostranný)
3. oboustranný rozštěp rtu a alveolárního výběžku (primární patro)
4. celkový jednostranný rozštěp – zasahuje od nosního vchodu přes retní červeň, alveolární výběžek, tvrdé patro a měkké patro po uvulu (primární a sekundární patro; může být levostranný nebo pravostranný)
5. celkový oboustranný rozštěp (primární a sekundární patro)
6. rozštěp tvrdého a měkkého patra (sekundární patro; může být levostranný nebo pravostranný)
7. rozštěp měkkého patra (sekundární patro)
8. submukózní rozštěp měkkého patra – slizniční kryt měkkého patra není porušen

anomální postavení jednotlivých nespojených segmentů horní čelisti, oronazální komunikace a projevy funkční a morfologické adaptace dolní čelisti.

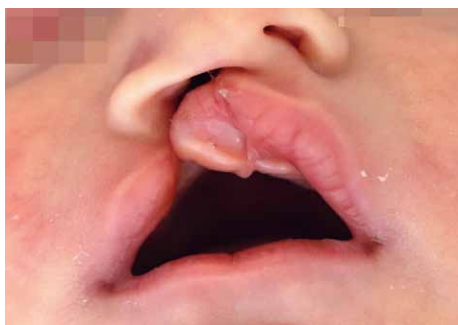Jelínek a jeho spolupracovníci v uvedené studii z roku 1983 prokazují předčasné utlumení růstu horní čelisti zejména v sagitálním rozměru už mezi 10. a 11. rokem věku, na rozdíl od zdravé populace. Důležitost zmíněné studie podtrhuje i skutečnost, že výzkum byl prováděn na české populaci a na dostatečně velkých souborech probandů. Autoři se zaměřili na chlapce (jsou častěji postiženi a růst u dívek končí dříve) a na základě získaných výsledků prokázali, že sagitální růst horní čelisti se projevuje u zdravých jedinců mužského pohlaví až do 19 let, zatímco u probandů s rozštěpem jsou zaznamenány sagitální přírůstky maxily výrazně nižší. Z výsledků mimo jiné také vyplývá, že růst a rozvoj horní čelisti je u pacientů postižených pouze rozštěpem rtu prakticky téměř nezměněn. Z hlediska růstu jsou zajímavé rozdíly ve velikosti horního dentoalveolárního oblouku mezi jednotlivými typy rozštěpů ve 3 a 15 letech u souboru zdravých a postižených chlapců (obr. 1.11–1.13).



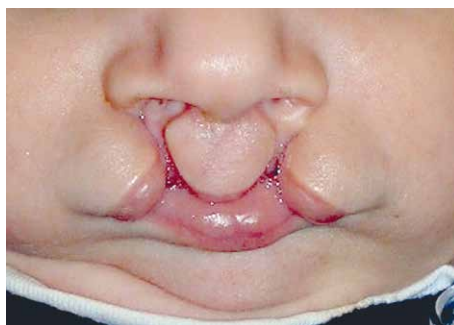Obr. 1.2 Pravostranný rozštěp horního rtu ve formě zářezu a strukturální poruchy oblasti retní červeně a horního rtu – je naznačena lehká deformace nosního křídla vpravo, nosní vchod není porušen (archiv oddělení ortodontie a rozštěpových vad Stomatologické kliniky FNKV Praha)



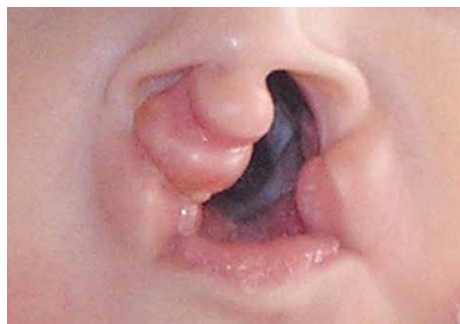Obr. 1.3 Pravostranný rozštěp rtu a alveolárního výběžku horní čelisti zasahující od nosního vchodu po foramen incisivum (primární patro) – kontinuita nosního vchodu je přerušena, nosní křídlo na straně rozštěpu kolabuje (archiv oddělení ortodontie a rozštěpových vad Stomatologické kliniky FNKV Praha)



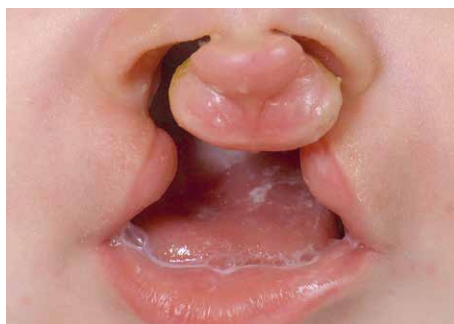Obr. 1.4 Pacient z obr. 1.3: výrazná deviace premaxily, kolaps nosního křídla postižené strany a deformace hrotu nosu – kontinuita alveolárního výběžku vpravo je přerušena, tvrdé a měkké patro (sekundární patro) není porušeno (archiv oddělení ortodontie a rozštěpových vad Stomatologické kliniky FNKV Praha)



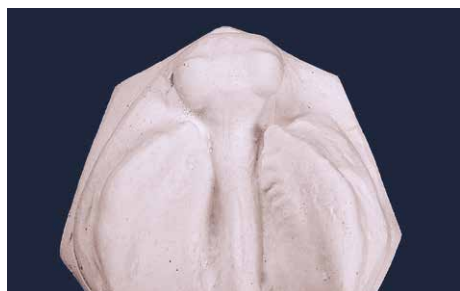Obr. 1.5 Oboustranný rozštěp rtu a alveolárního výběžku horní čelisti (primární patro) (archiv oddělení ortodontie a rozštěpových vad Stomatologické kliniky FNKV Praha)



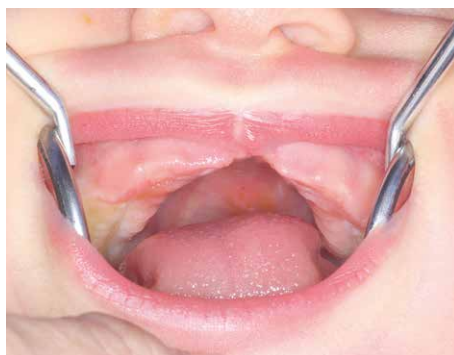Obr. 1.6 Jednostranný celkový rozštěp (primární a sekundární patro) – částečně volná premaxila je uchýlena na zdravou stranu (archiv oddělení ortodontie a rozštěpových vad Stomatologické kliniky FNKV Praha)



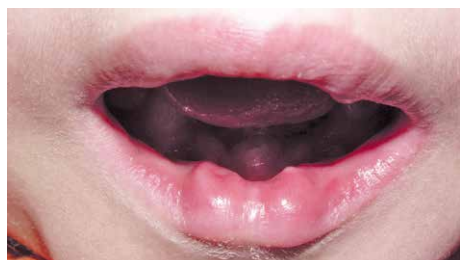Obr. 1.7 Oboustranný celkový rozštěp horní čelisti (primární a sekundární patro) – volná premaxila je fixována pouze na vomeru, je pohyblivá, vystupuje anteriorně a je rotovaná kraniálně (archiv oddělení ortodontie a rozštěpových vad Stomatologické kliniky FNKV Praha)



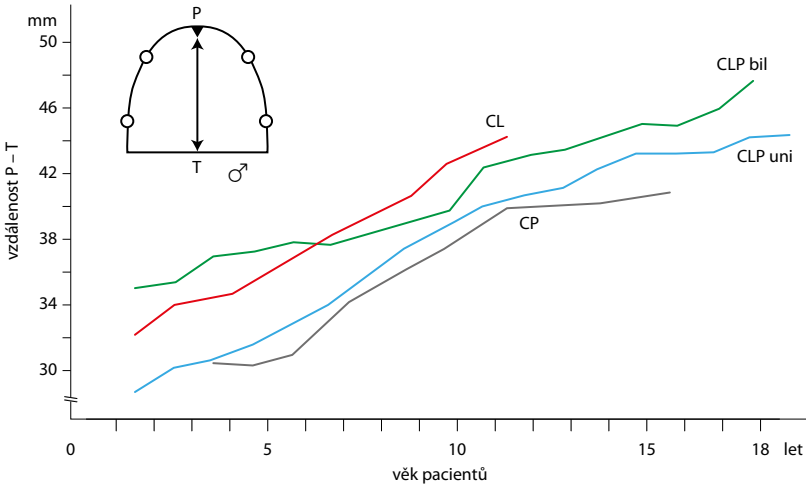
Obr. 1.8 Model horní čelisti novorozence s celkovým oboustranným rozštěpem horní čelisti – oddělení premaxily a obou patrových plotének, mezi ploténkami je septum nasi (archiv oddělení ortodontie a rozštěpových vad Stomatologické kliniky FNKV Praha)



Obr. 1.9 Naznačený rozštěp horního rtu a alveolárního výběžku horní čelisti ve střední čáře – příklad atypického rozštěpu v rozsahu primárního patra (archiv oddělení ortodontie a rozštěpových vad Stomatologické kliniky FNKV Praha)

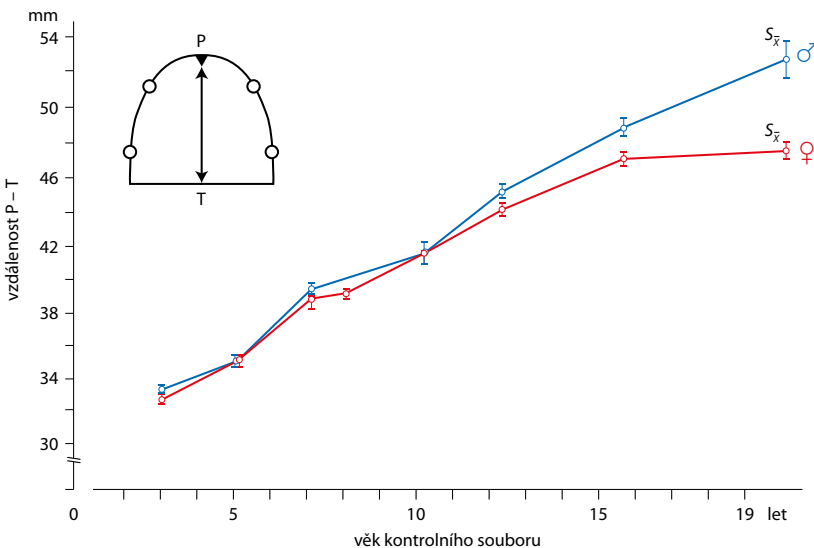


Obr. 1.10 Pištěle dolního rtu upozorňující na syndrom van der Woude, k němuž patří rovněž rozštěp patra nebo celkový rozštěp a hypodoncie (archiv oddělení ortodontie a rozštěpových vad Stomatologické kliniky FNKV Praha)

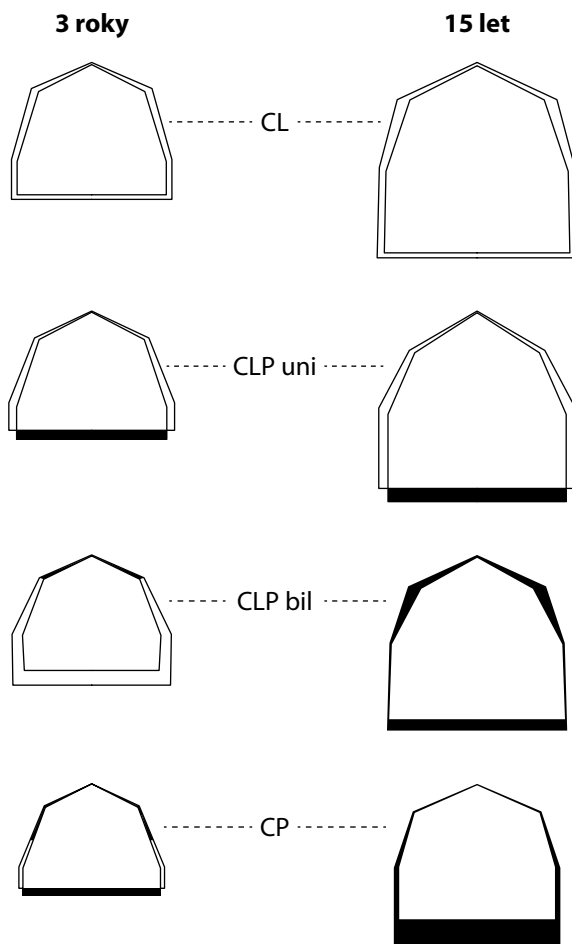


Obr. 1.11 Růst patra v sagitálním směru u chlapců s různým typem rozštěpu: Porovnáme-li u těchto pacientů v 15 letech délku patra (P-T), zjišťujeme při porovnání s délkou patra stejně starých zdravých jedinců (viz obr. 1.12) u všech rozštěpů zasahujících sekundární patro několikamilimetrový deficit. Pozor, v délce patra jsou zahrnuty i nespojené štěrby. (převzato a upraveno z: Jelínek a kol. Rozštěp rtu a patra v obraze experimentu. Praha: Univerzita Karlova, 1983)

CL – rozštěp rtu (cleft lip), CLP uni, CLP bil – rozštěp rtu, čelisti a patra (cleft lip and palate), celkový rozštěp jednostranný/oboustranný, CP – rozštěp patra (cleft palate)



Obr. 1.12 Růst patra v sagitálním směru – kontrolní soubor zdraví jedinci: Zatímco u zdravých děvčat po 15. roce věku nedochází na patře k sagitálním přírůstkům, u zdravých chlapců je pozorujeme do 19 let. (převzato a upraveno z: Jelínek a kol. Rozštěp rtu a patra v obraze experimentu. Praha: Univerzita Karlova, 1983)



Obr. 1.13 Rozdíly velikosti dentoalveolárního oblouku ve 3 a v 15 letech u chlapců s různými typy rozštěpů a u zdravých chlapců. Deficity jsou vyjádřené černě vyznačenými plochami. Pozor, ve skupině tříletých není ještě chirurgicky uzavřeno patro, což odpovídá tehdejšímu léčebnému protokolu. (převzato a upraveno z: Jelínek a kol. *Rozštěp rtu a patra v obraze experimentu*. Praha: Univerzita Karlova, 1983)

CL – rozštěp rtu (cleft lip), CLP uni, CLP bil – rozštěp rtu, čelisti a patra (cleft lip and palate), celkový rozštěp jednostranný/oboustranný, CP – rozštěp patra (cleft palate)

1.2 Poznámky k embryonálnímu vývoji rozštěpů

Rozštěpy nelze považovat za lokální defekty, řadíme je k tzv. velkým strukturálním vývojovým vadám, které jsou důsledkem poruch vývoje embrya, k nimž došlo v průběhu prvních osmi týdnů intrauterinního života. V tomto období se na kraniální části vyvíjejícího se embrya diferencují a postupně spojují jednotlivé struktury vytvářející měkké tkáně a skelet obličeje (obr. 1.14). Základním materiálem pro tvorbu obličeje jsou buňky neurální lišty, které začínají na hlavovém konci zárodku migrovat ventrálně od neurální trubice do oblasti budoucího obličeje už kolem 21. embryonálního dne a dále se diferencují. Souhrnně tvoří materiál pro vývoj obličeje mezenchym frontonazálního výběžku a prvního žaberního oblouku.

Rozštěpy se vyskytují jako samostatné postižení nebo jsou sdruženy s dalšími anomáliemi v klinickém obraze různých syndromů, což se vysvětluje pestrým původem buněk obličejového mezenchymu. V současné době je popsáno více než 500 syndromů, jejichž součástí je orofaciální rozštěp. Rozštěpy se mohou nacházet v atypických lokalizacích, převážně se však projevují v předpokládaných liniích splývání tkáňových struktur.

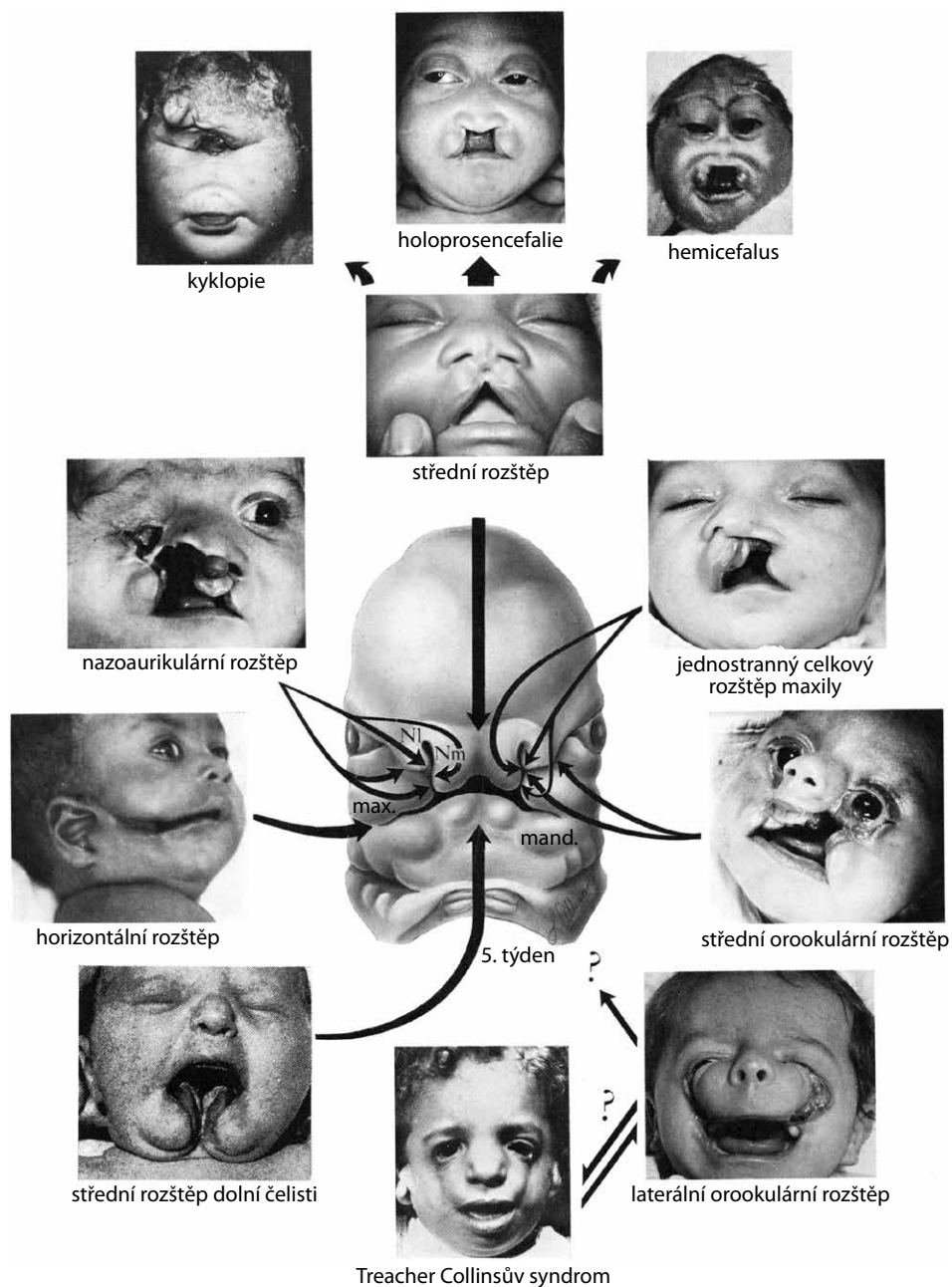
Základní údaje o embryogenezi obličeje lze shrnout takto:

- 4.–5. týden (zárodek 4–6 mm): formování pěti obličejových výběžků kolem stomodea (nepárový frontonazální výběžek, párové maxilární výběžky, párové mandibulární výběžky), vznik čichových plakod, základ nares a dutiny nosní, vznik základů svalstva tváří a rtů,
- 5.–6. týden (zárodek 8–15 mm): maxilární výběžky se spojují s mediálními nazálními výběžky (je vytvořeno primární patro),
- 7.–8. týden (zárodek 17–30 mm): vzájemně splývají mediální nazální výběžky (intermaxilární segment), zároveň dochází k jejich spojení s maxilárními a laterálními nazálními výběžky, po stranách jazyka se prodlužují kaudálně směřující patrové výběžky, rostou čelisti; růst mandibuly úzce souvisí s postupným poklesem jazyka, nastává horizontalizace patrových plotének odzadu dopředu a jejich srůst opačným směrem, na což navazuje srůst s nosním septem a je vytvořeno sekundární patro (obr. 1.15).

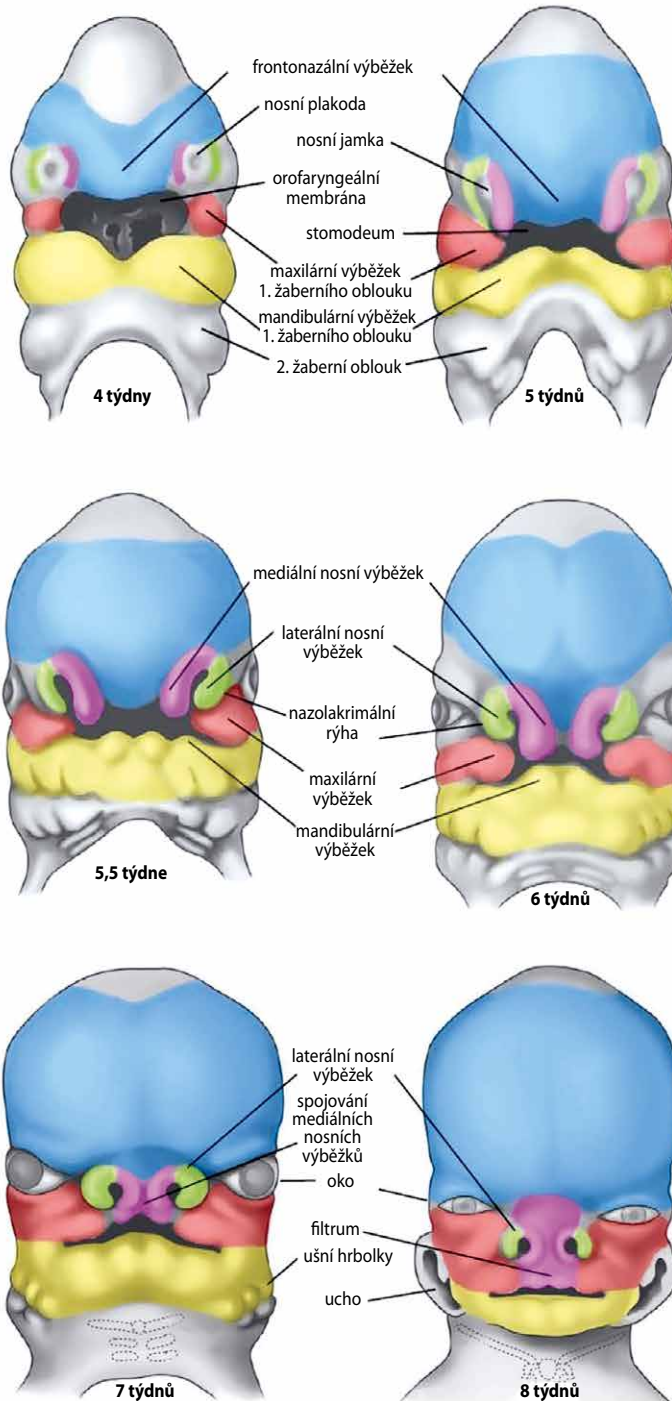
Doba od prvního spojení patrových výběžků po spojení distálních částí patra je více než dva týdny. Kompletní formování patra končí až ve 12. týdnu ukončením vývoje uvuly.

Rozštěpy jsou důsledkem poruch uvedených spojení, které mají různé příčiny. Buď jde o poruchu apoptózy epitelových povrchů, nebo o nedostatek materiálu spojujících se struktur, případně o jejich přílišnou vzdálenost v době, kdy se mají spojovat. Pro úspěšné spojení patra je rovněž třeba, aby v návaznosti na růst dolní čelisti klesl kaudálně jazyk.

Pro vznik rozštěpu uvádí Peterka tři kritické periody, které se částečně překrývají. Kritickou periodou rozumíme stadium vývoje, kdy je určitý orgán nebo zárodečná struktura významně citlivá na jakékoliv poškození. Kritickou periodou pro vznik rozštěpu v oblasti primárního patra (od nosního vchodu po foramen incisivum) je období mezi 30.–40. (27.–35. den) embryonálním dnem. Mezi 37. a 53. dnem nastává druhá kritická perioda, v níž dochází k rozvoji patrových plotének, které jsou nejprve uloženy vertikálně, směřují kaudálně vedle a částečně pod jazyk. Rozštěp sekundárního patra (od foramen incisivum po uvulu) následně vzniká mezi 40. a 60. embryonálním dnem.



Obr. 1.14 Embryologická geografie (převzato a upraveno z: Millard DR. *Cleft craft, the evolution of its surgery. Volume 1. Boston: Little, Brown and comp., 1976*)
 mand. – mandibulární výběžek, max. – maxilární výběžek, NI – nazální laterální výběžek, Nm – nazální mediální výběžek



Obr. 1.15 Znárodnění vývoje obličeje mezi 4. a 8. týdnem intrauterinního vývoje (převzato a upraveno z: Carlson BM. *Human Embryology and Developmental Biology*. St. Louis: CV Mosby, 1994)