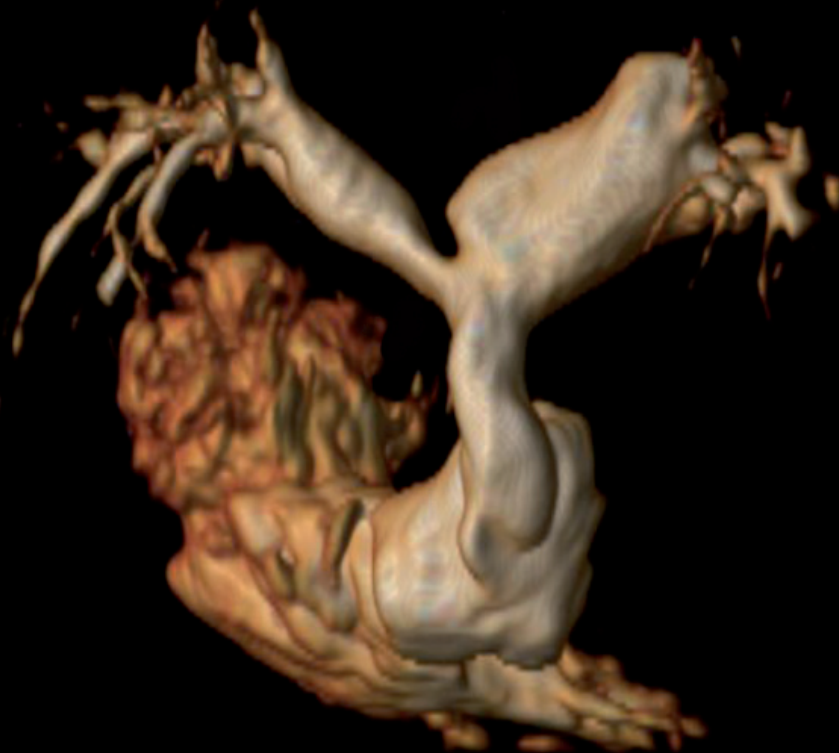

Martin Pleva, Petr Ouředníček

MRI srdce

Praktické využití z pohledu kardiologa



Martin Pleva, Petr Ouředníček

MRI srdce

Praktické využití z pohledu kardiologa

Upozornění pro čtenáře a uživatele této knihy

*Všechna práva vyhrazena. Žádná část této tištěné či elektronické knihy nesmí být reprodukována a šířena v papírové, elektronické či jiné podobě bez předchozího písemného souhlasu nakladatele. Neoprávněné užití této knihy bude **restně stíháno**.*

MRI SRDCE

Praktické využití z pohledu kardiologa

Autoři:

MUDr. Martin Pleva, Vítkovická nemocnice a.s., Nemocnice Podlesí a.s.

MUDr. Petr Ouředníček, Ph.D., Philips Česká republika, s.r.o., Fakultní nemocnice u sv. Anny v Brně

Recenze:

MUDr. Martin Mašek, Ph.D.

Vydání odborné knihy schválila Vědecká redakce nakladatelství Grada Publishing, a.s.

© Grada Publishing, a.s., 2012

Cover Design © Grada Publishing, a.s., 2012

Fotografie na obálce z archivu autorů.

Ilustrace v knize, není-li uvedeno jinak, z archivu autorů.

Vydala Grada Publishing, a.s.

U Průhonu 22, Praha 7

jako svou 4836. publikaci

Odpovědná redaktorka Mgr. Daniela Rígrová

Sazba a zlom Josef Pavlík

Počet stran 136 + 8 stran barevné přílohy

1. vydání, Praha 2012

Vytiskla Tiskárna PROTISK, s.r.o., České Budějovice

Názvy produktů, firem apod. použité v knize mohou být ochrannými známkami nebo registrovanými ochrannými známkami příslušných vlastníků, což není zvláštním způsobem vyznačeno.

Postupy a příklady v této knize, rovněž tak informace o lécích, jejich formách, dávkování a aplikaci jsou sestaveny s nejlepším vědomím autorů. Z jejich praktického uplatnění ale nevyplývají pro autory ani pro nakladatelství žádné právní důsledky.

ISBN 978-80-247-3931-1

ELEKTRONICKÉ PUBLIKACE:

ISBN 978-80-247-7955-3 ve formátu PDF

ISBN 978-80-247-7956-0 ve formátu EPUB

Obsah

Seznam zkratk	7
Úvod	11
Poděkování	12
1 Zobrazování pomocí magnetické rezonance	13
1.1 Magnetické vlastnosti jader	13
1.1.1 Podélná relaxace T1 (spin-mřížková relaxace)	16
1.1.2 Příčná relaxace T2 (spin-spinová relaxace)	21
1.1.3 Vztahy mezi T1 a T2 relaxacemi	23
1.2 Generování MR signálu a jeho zpracování	23
1.3 Základní sekvence MRI	25
1.3.1 Sekvence spinového echa	25
1.3.2 Sekvence gradientního echa	28
1.4 Přístroje magnetické rezonance	29
1.5 Typy MR sekvencí používané pro zobrazování srdce	34
1.5.1 Morfologické zobrazování srdce	34
1.5.2 Funkční zobrazování srdce	35
1.5.3 Měření a kvantifikace toku v hlavních cévách a chlopních	37
1.5.4 Zobrazování perfuze srdce pomocí kontrastní látky	38
1.5.5 Zobrazování časného a pozdního sycení	38
1.5.6 Zobrazování koronárního řečiště	39
2 Příprava pacienta	41
2.1 Aspekty snímání srdce pomocí MR	41
2.2 Kontrastní látky	44
2.2 Rizika a kontraindikace vyšetření v magnetické rezonanci	44
3 Stanovení velikosti a funkce komor	47
4 Ischemická choroba srdeční	55
4.1 MR angiografie koronárních tepen	55
4.2 Zátěžové testy	56
4.3 Detekce infarktu myokardu	60
4.4 Komplikace infarktu myokardu	62
4.5 Viabilita myokardu	64
5 Kardiomyopatie	67
5.1 Hypertrofická kardiomyopatie	67
5.2 Dilatační kardiomyopatie	72
5.3 Restriktivní kardiomyopatie	74
5.3.1 Amyloidóza	74
5.3.2 Sarkoidóza	75

5.3.3 Hemochromatóza	76
5.3.4 Hypereozinofilní syndrom (Löfflerova endokarditida).....	77
5.4 Arytmogenní kardiomyopatie	77
5.5 Non-kompaktní KMP	80
5.6 Tako-tsubo kardiomyopatie	82
6 Akutní myokarditida.....	83
7 Vrozené srdeční vady v dospělosti.....	87
8 Chlopenní vady.....	91
8.1 Stenotické vady	91
8.2 Regurgitační vady.....	93
9 Onemocnění perikardu.....	97
9.1 Perikardiální výpotek.....	97
9.2 Perikarditida	98
9.3 Patologické útvary v perikardu	99
10 Patologické srdeční útvary	101
11 Zobrazení velkých cév	107
11.1 Patologie aorty.....	107
11.2 Patologie plicnice a plicních žil.....	109
12 Indikace MRI srdce	111
Přílohy.....	113
Seznam literatury.....	117
Rejstřík	125
Souhrn	131
Summary	133

Seznam zkratek

2CH	dvoudutinová projekce (zobrazení LK a LS) ve vertikální dlouhé ose
4CH	čtyřdutinová projekce (zobrazení obou komor a síní) v horizontální dlouhé ose
5G	pětigaussová zóna, 0,5 mT (militesla)
ACM	arytmogenní kardiomyopatie
AIM	akutní infarkt myokardu
Ao	aorta, aortální
AV chlopně	atrioventrikulární chlopně
B-TFE	balanced turbo field echo
BSA	povrch těla, body surface area
CE	contrast-enhancement
CE-MRA	contrast-enhancement magnetic resonance angiography
CMR	cardiovascular magnetic resonance
CRT	srdeční resynchronizační terapie, cardiac resynchronisation therapy
CT	počítačová tomografie, computed tomography
DCM	dilatační kardiomyopatie
DSE	dobutaminové zátěžové echo, dobutamin stress echo
DSK	defekt septa komor
DSMRI	dobutaminové zátěžové MRI, dobutamin stress magnetic resonance imaging
DSS	defekt septa síní
EDV	enddiastolický objem
EF	ejekční frakce
EGE	časné syčení gadoliniem, early gadolinium enhancement
EGEr	early gadolinium enhancement ratio
ECHO	echokardiografie
EKG	elektrokardiogram
EPI	echo planar imaging
FSE	fast spin echo (stejně jako TSE)
ESV	endsystolický objem
FID	volný indukční rozpad, free induction decay
flip angle α	úhel překlopení
FOV	zobrazovací pole, field of view
GE (GRE)	gradient echo sekvence
HCM	hypertrofická kardiomyopatie
ICHS	ischemická choroba srdeční
IM	infarkt myokardu
IR	inversion recovery
KMP	kardiomyopatie
LGE	pozdní syčení gadoliniem, late gadolinium enhancement
LK (LV)	levá komora
LS	levá síň
LVM	hmotnost myokardu LK
LVNC	non-kompaktní levá komora, left ventricular noncompaction

LVOT	výtokový trakt levé komory, left ventricular outflow tract
MIP	maximum intenzity projection
MPR	multiplanar reconstruction, multiplanární rekonstrukce
MPRI	index myokardiální perfuzní rezervy, myocardial perfusion reserve index
MR	magnetická rezonance, magnetic resonance
MRA	angiografie pomocí magnetické rezonance, magnetic resonance angiography
MRI	zobrazení pomocí magnetické rezonance, magnetic resonance imaging
MSCT	mnohovrstevné CT, multi-slice computed tomography
NSF	nefrogenní systémová fibróza
NSS	náhlá srdeční smrt
PC-MRI	metoda fázového kontrastu
PD	proton denzitní
PET	pozitronová emisní tomografie
PK	pravá komora
PSAX	parasternální krátká osa
raw data	surová data, vyžadující další rekonstrukci
RCM	restriktivní kardiomyopatie
RF	radiofrekvenční
ROA	plocha regurgitačního ústí; regurgitant orifice area
RPA	pravá pulmonální arterie, right pulmonary artery
RVOT	výtokový trakt pravé komory, right ventricular outflow tract
SA	krátká osa
SAR	specific absorption rate
SE	spin echo
SI	intenzita signálu, signal intensity
SPAIR	spectral adiabatic inversion recovery
SPECT	jednofotonová emisní výpočetní tomografie, single photon emission computed tomography
SSFP	steady state free precession
STIR	short tau (t) (inversion time) inversion recovery
SV	tepový objem
T1	podélná relaxační konstanta, longitudinal relaxation rate
T2	příčná relaxační konstanta, transverse relaxation rate
TE	echo čas, time to echo
TE ECHO	transezofageální echo
TFE	turbo field echo (forma gradientní echo techniky)
TI	inverzní čas, inversion time
TR	perioda měření, repetiční čas, repetition time
TSE	turbo spin echo
Qp	plicní průtok
Qs	systémový průtok
VCI	dolní dutá žíla
VKG	vektorkardiografie

VLOT
VR
VSV

výtokový trakt levé komory v koronární rovině
volume rendering
vrozené srdeční vady

Úvod

Ačkoliv zobrazení srdce pomocí magnetické rezonance patří ve světě k etablovaným vyšetřovacím metodám, v našich podmínkách bývá indikováno vzácně. Vyjma arytmogenní kardiomyopatie, kde si MRI srdce vydobylo pevné místo v doporučených postupech, je toto vyšetření u jiných srdečních patologií v českých odborných publikacích uváděno jen jako vhodné či slibné bez doporučení k rutinnímu využití, což je jistě dáno i jeho nepříliš dobrou dostupností na přetížených MR pracovištích. Kardiologové vzhledem k chybějící zkušenosti s MRI srdce volí raději zobrazovací metodu, kterou buď sami ovládají (ECHO), nebo dlouhodobě znají (SPECT). Pro radiology, kteří se v rutinní praxi musí věnovat „celotělovému“ zobrazení, a to nejen pomocí MR, je sporadické provedení MRI srdce nepříliš vyhledávaným vyšetřením pro jeho složitost, nutnost hodnocení i dynamických sekvencí atd. Výsledkem obou přístupů je pak poměrně malý počet provedených vyšetření v naší republice. Snahou naší publikace je seznámit širokou odbornou veřejnost s MRI srdce jako s metodou, která nám otevírá řadu nových diagnostických možností. Nutností pro pochopení celé problematiky je i úvodní seznámení s fyzikálními principy MRI a s principy vyšetřovacích sekvencí, které jsme se snažili co možná nejvíce zkrátit a zjednodušit. Klinická část pak obsahuje bohatou obrazovou dokumentaci pocházející z našeho archivu. V textu je používána převážně terminologie firmy Philips, v příloze uvádíme akronymy ostatních firem. Pevně věříme, že tato rozsahem nevelká publikace bude spouštěcím mechanismem většího zájmu kardiologické veřejnosti o tuto metodu.

Poděkování

Autoři děkují MUDr. M. Maškovi, Ph.D., za kladnou recenzi díla a Ing. J. Tintěrovi, CSc., za cenné připomínky k teoretické části textu.

Autoři děkují MUDr. M. Kodajovi, MUDr. B. Budínské, MUDr. P. Honajzerovi, prim. MUDr. J. Frydrychovi a Bc. M. Rusnákovi za pomoc při rozvoji metody vyšetření srdce pomocí magnetické rezonance v Moravskoslezském kraji. Za vytvoření podmínek pro rozvoj této metody pak děkují primářům MUDr. J. Krátkému, MUDr. D. Kučerovi, Ph.D., MUDr. M. Wierzgoňovi a MUDr. M. Brannemu.

Autoři děkují všem pracovníkům Vítkovické nemocnice a.s. a Nemocnice Podlesí a.s. za každodenní pomoc a spolupráci a děkují i managementu těchto nemocnic za finanční podporu publikace.

Děkujeme rovněž společnosti Philips Česká republika, s.r.o., za poskytnutí odborné dokumentace a sponzoring.

PHILIPS

sense and simplicity

Za kompletizaci díla pak autoři děkují PhDr. Iloně Plevové.

V neposlední řadě autoři děkují svým rodinám za podporu v průběhu přípravy publikace.

1 Zobrazování pomocí magnetické rezonance

Ouředníček Petr

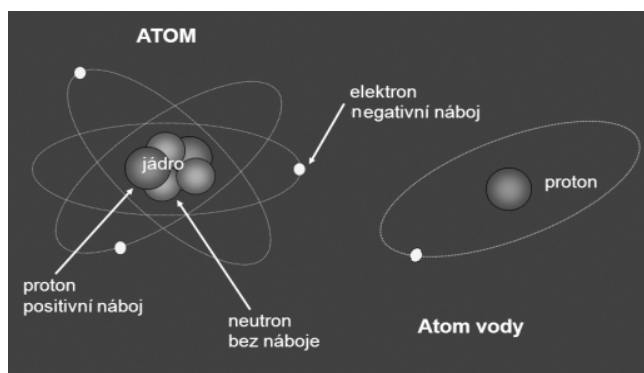
Magnetická rezonance využívá magnetických vlastností jader atomů určitých prvků vykazujících tzv. spin, který vytváří jejich magnetický moment. Magnetický moment lze charakterizovat velikostí a směrem. Orientace magnetických momentů je náhodná a závisí na teplotě. Pokud jsou jádra umístěna do vnějšího magnetického pole, dojde k částečnému uspořádání těchto magnetických momentů, a to paralelně a antiparalelně vzhledem k vnějšímu magnetickému poli. Jejich energie může být změněna díky schopnosti přijímat radiofrekvenční energii a tu pak zpětně emitovat při návratu do původního nízkoenergetického stavu (Hende, Morgan, 1984; Philips, 2010; Rummeny, Reimer, Heindel, 2006; Schlichter, 1996; Vlaardingerbroek, Boer, 2003). Tato emitovaná energie ve formě vysokofrekvenčního vlnění může být zachycena, zpracována a převedena do obrazové informace. Vzhledem k vysokému zastoupení vody v lidském těle pochází valná většina obrazů magnetické rezonance z vodíkových jader a mluvíme pak o protonové magnetické rezonanci (Hende, Morgan, 1984; Philips, 2010; Schlichter, 1996; Vlaardingerbroek, Boer, 2003). Kontrast v obraze je pak ovlivněn dalšími fyzikálními parametry, jako jsou relaxační děje, pohyb vodíkových jader „*in vivo*“, chemický posun a jiné (Hende, Morgan, 1984; Philips, 2010).

1.1 Magnetické vlastnosti jader

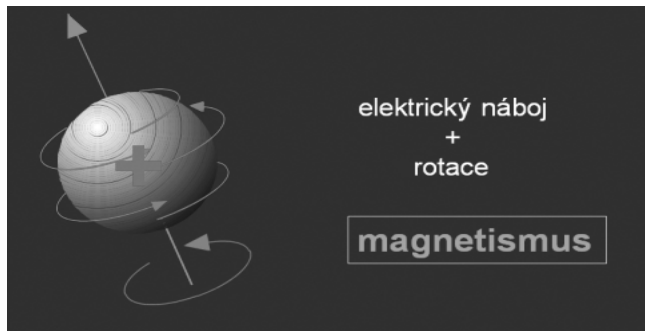Jádro, mající elektrický náboj a spin, vytváří svůj magnetický moment (magnetický dipól). Tento magnetický moment (vektor) má svoji velikost a směr (obr. 1.1, obr. 1.2). Dipóly jsou orientovány náhodně. Pokud jsou jádra umístěna do vnějšího statického magnetického pole, dojde k částečnému uspořádání (tab. 1.1) dipólů podle orientace magnetického pole, a to paralelně nebo antiparalelně vzhledem k vnějšímu magnetickému poli (obr. 1.3).

Celkový příspěvek všech magnetických momentů jednotlivých spinů tvoří vektor magnetizace.

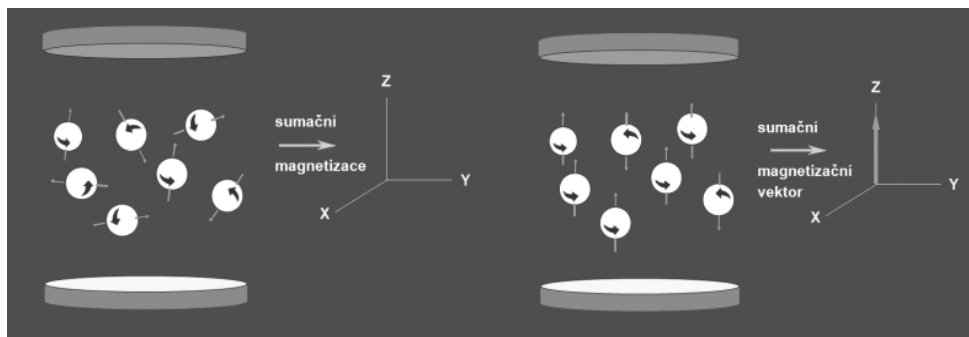
Tento vektor (právě díky spinu jednotlivých jader) vykonává precesní pohyb kolem osy statického magnetického pole (obr. 1.4). Frekvence precesního pohybu je dána Larmorovou rovnicí $\omega = \gamma \times B_0$, kde γ charakterizuje magnetické vlastnosti látky (tzv. gy-



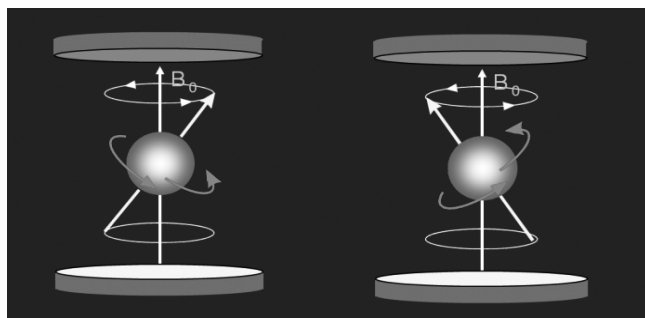
Obr. 1.1 Stavba atomu a znázornění jádra vody (Philips, 2002, 2003)



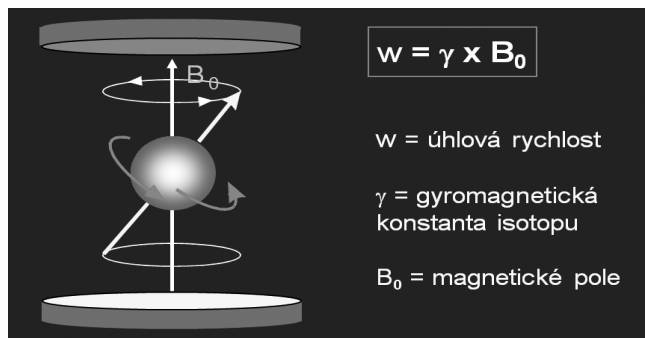
Obr. 1.2 Magnetické vlastnosti protonů jsou dané nábojem a rotací (Philips, 2002, 2003)



Obr. 1.3 Umístěním do vnějšího statického magnetického pole dochází ke spinové (anti-) i paralelní orientaci (Philips, 2002, 2003) (obrázek viz též barevná příloha)



Obr. 1.4 Zjednodušený vektor magnetizace ukazuje na odklonění osy díky rotaci (precesnímu pohybu) (Philips, 2002, 2003)



Obr. 1.5 Precesní rotace je závislá na indukci magnetického pole a na magnetických vlastnostech látky (Philips, 2002, 2003)

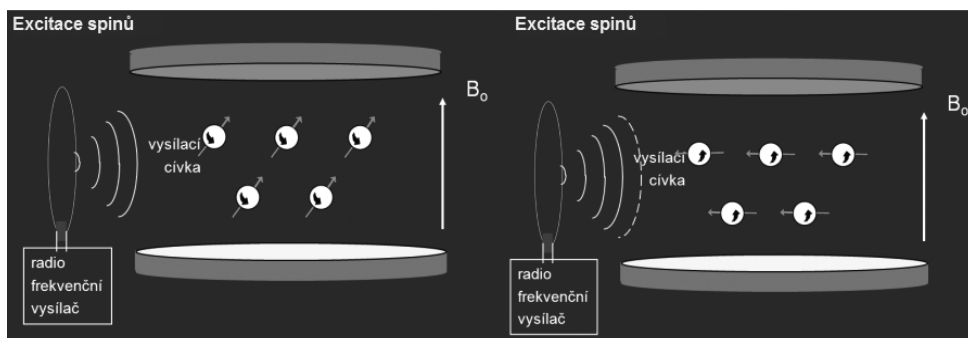
romagnetický poměr) a B_0 představuje indukci magnetického pole (obr. 1.5) (Hende, Morgan, 1984; Philips, 2010; Schlichter, 1996; Vlaardingerbroek, Boer, 2003).

Tabulka 1.1 uvádí hodnoty precesní frekvence v závislosti na indukci statického magnetického pole B_0 pro jednotlivá jádra a relativní senzitivitu.

Tab. 1.1 Larmorova precesní frekvence f_0 v závislosti na indukci magnetického pole a relativní senzitivita rezonančních jader v těle (Philips, 2002, 2003)

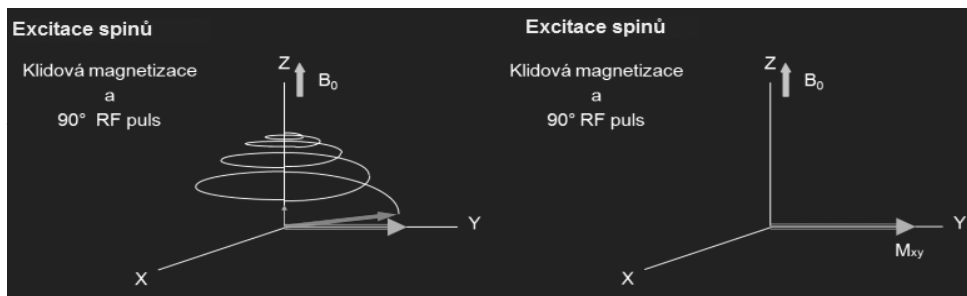
Jádro	F_0 (0,5 T)	F_0 (1,0 T)	F_0 (1,5 T)	Senzitivita
^1H	21,3 MHz	42,6 MHz	63,8 MHz	1,000
^{19}F	20,0 MHz	40,1 MHz	60,2 MHz	0,830
^{31}P	8,6 MHz	17,2 MHz	25,7 MHz	0,066
^{23}Na	5,7 MHz	11,3 MHz	17,1 MHz	0,093
^{13}C	5,4 MHz	10,7 MHz	16,1 MHz	0,016

Vysláním radiofrekvenční (RF) energie v Larmorově frekvenci pomocí RF pulzu do tkáně umístěné v silném magnetickém poli B_0 dochází k excitaci spinů do vyššího energetického stavu, což se projeví sklopením vektorů magnetizace od směru magnetického pole (osa Z) (obr. 1.6). Energie RF pulzu určuje tzv. sklápěcí úhel (*flip angle*) odklonu magnetizace vůči ose Z, např. 90° , 180° . Vyslání RF pulzu je prováděno pomocí vysílací cívky.



Obr. 1.6 Schematické zobrazení překlpení spinů vlivem 90° RF pulzu pomocí vysílací cívky (Philips, 2002, 2003)

Při aplikaci excitačního 90° RF pulzu vznikne příčná složka magnetizace (transverzální magnetizace) v rovině XY (obr. 1.7). Poté příčná složka magnetizace indukuje RF energii, která se projeví jako střídavý proud v přijímací cívce (obr. 1.8) (blíže o cívkách v další části kapitoly).

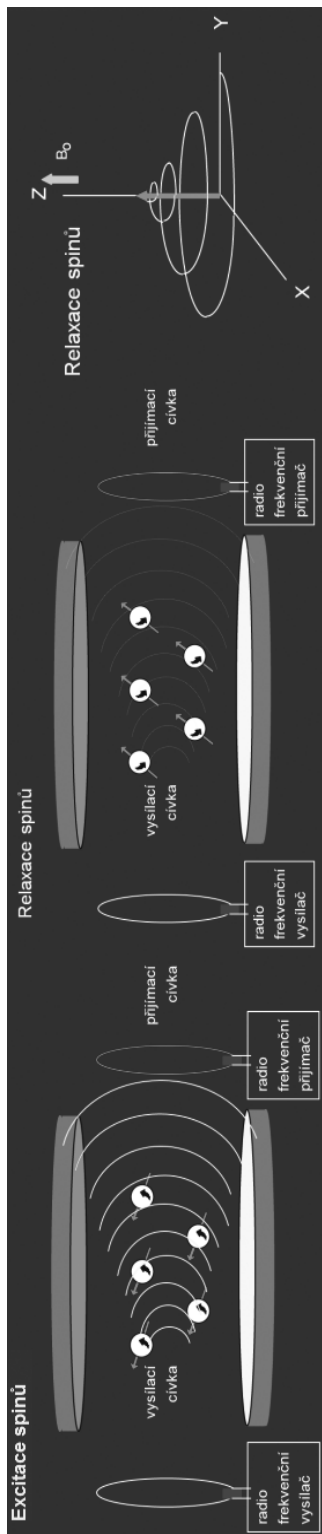


Obr. 1.7 Schematické znázornění vektoru magnetizace při 90° RF pulzu v souřadnicovém systému XYZ (Philips, 2002, 2003)

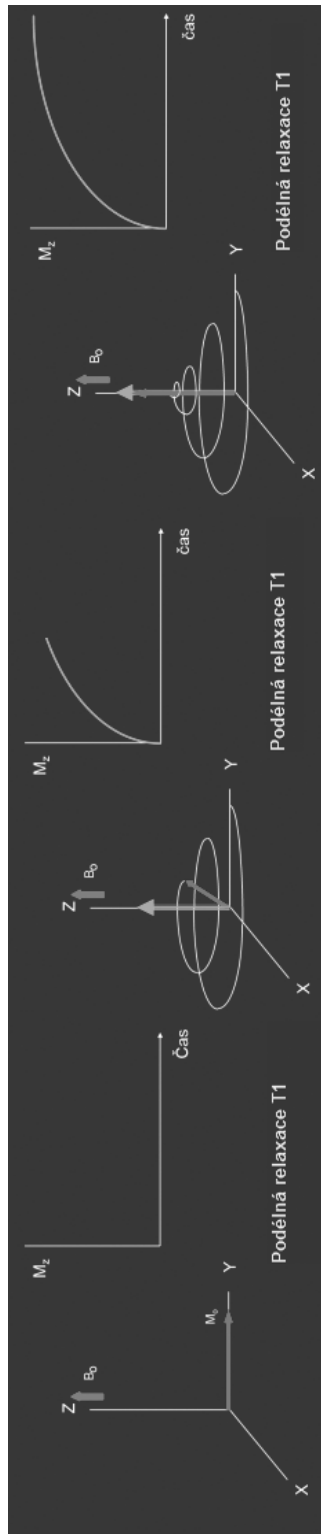
Při relaxaci spinů (při zpětném návratu systému do energetické rovnováhy) pak můžeme odlišit dva různě rychlé a nezávislé děje, a to podélnou relaxaci (spin-mřížková) a relaxaci příčnou (spin-spinová) (Hende, Morgan, 1984; Philips, 2010; Schlichter, 1996; Vlaardingerbroek, Boer, 2003).

1.1.1 Podélná relaxace T1 (spin-mřížková relaxace)

Po aplikaci 90° RF pulzu dojde k vytvoření příčné magnetizace v rovině XY a po přerušení pulzu dochází okamžitě k postupné relaxaci k původnímu ekvilibriu díky výměně energie s okolní tkání (obr. 1.9). Různé látky se pak odlišují délkou časové konstanty T1 podélné relaxace (viz dále). Rozdíl v relaxačních časech vytváří základní kontrast v MR obrazu.

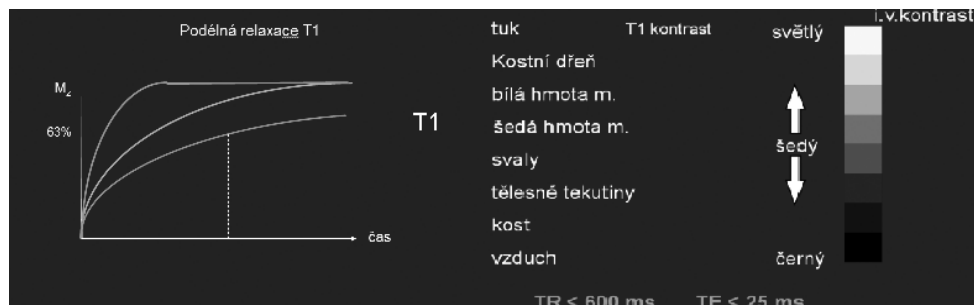

Obr. 1.8 Relaxující spiny emitující RF vlnění. Znárodně pomoci vektoru magnetizace, který se vrací do původního stavu magnetizace v ose Z (Philips, 2002, 2003)



Obr. 1.9 Schematické zobrazení spin-mřížkové relaxace pomocí vektoru magnetizace a zobrazení nárůstu původní magnetizace v ose Z (Philips, 2002, 2003)

T1 relaxační čas je časový interval, který uběhne od excitace, dokud podélná magnetizace tkáně nezíská zpět 63 % své původní rovnovážné hodnoty (obr. 1.10). Typická klinická hodnota kolísá mezi desítkami milisekund až sekundami (Philips, 2010, 2011b). T1 relaxační čas je závislý na velikosti magnetického pole B_0 a je tím delší, čím je vyšší B_0 . Volná voda má relativně delší T1 relaxační čas ve srovnání s relaxačním časem T1 ostatních tkání, např. tukem (obr. 1.11). Paramagnetické látky na bázi gadolinia T1 relaxační čas silně zkracují.



Obr. 1.10 Schematické znázornění rychlosti podélné relaxace různých tkání (schematicky různou barvou), včetně zobrazení odečtení 63 % hodnoty, a jejich konečná kontrastní prezentace v T1 váženém obrazu (Philips, 2002, 2003)

Měření T1 relaxačního času nemůže být prováděno přímo, protože nelze měřit magnetizaci ve směru osy Z. Kvantifikace T1 se většinou provádí sekvencemi, kdy RF pulzy jsou aplikovány s různě dlouhým opakovacím časem (repetiční čas TR) a mohou promítnout rozdíl v podélné relaxaci do měřicí roviny XY (obr. 1.12) (viz spin echo technika).