

MALÁ
DIFERENCIÁLNÍ
DIAGNOSTIKA
V PEDIATRII

**JAN
LEBL**

**JIŘÍ
BRONSKÝ**

ET AL.

GALÉN

Upozornění

Všechna práva vyhrazena.
Žádná část této tištěné či elektronické knihy nesmí být
reprodukována a šířena v papírové, elektronické
či jiné podobě bez předchozího písemného
souhlasu nakladatele.
Neoprávněné užití této knihy bude trestně stíháno.

MALÁ

DIFERENCIÁLNÍ

DIAGNOSTIKA

V PEDIATRII

JAN
LEBL

JIŘÍ
BRONSKÝ

ET AL.

GALÉN

Hlavní autoři a pořadatelé

prof. MUDr. Jan Lebl, CSc.

doc. MUDr. Jiří Bronský, Ph.D.

Pediatrická klinika 2. LF UK a FN Motol, Praha

Recenzenti

MUDr. Martin Gregora

Dětské oddělení Nemocnice Strakonice

prof. MUDr. Vladimír Mihál, CSc.

Dětská klinika LF UP a FN, Olomouc

MUDr. Bohuslav Procházka

praktický lékař pro děti a dorost, Kutná Hora

Jan Lebl, Jiří Bronský et al.

MALÁ DIFERENCIÁLNÍ DIAGNOSTIKA V PEDIATRII

První vydání v elektronické verzi

Vydalo nakladatelství Galén, Na Bělidle 34, 150 00 Praha 5

Editor PhDr. Lubomír Houdek

Šéfredaktorka PhDr. Soňa Dernerová

Odpovědná redaktorka MUDr. Dina Válková

Dokumentace z archivu autorů a nakladatelství Galén

Typografie obálky Bedřich Vémola

Sazba Kateřina Dvořáková

G321043

Jednotlivá témata obsažená v této knize jsou řešena s podporou projektu

IPL 0064203-6001.



Určeno odborné veřejnosti

Všechna práva vyhrazena.

Tato publikace ani žádná její část nesmějí být reprodukovány, uchovávány v rešeršním systému nebo přenášeny jakýmkoli způsobem (včetně mechanického, elektronického, fotografického či jiného záznamu) bez písemného souhlasu nakladatelství.

Pořadatelé, autoři i nakladatel vynaložili značné úsilí, aby informace o léčivech odpovídaly stavu znalostí v době zpracování díla. Nakladatel za ně nenese odpovědnost a doporučuje řídit se údaji o dávkování a kontraindikacích uvedených výrobcí v příbalovém letáku příslušného léčivého přípravku. Týká se to především přípravků vzácněji používaných a nově uváděných na trh.

V textu jsou používány ochranné obchodní známky léků a dalších produktů. Absence symbolů ochranných známek (®, ™ ap.) neznamená, že jde o nechráněné názvy a značky.

© Galén, 2012

ISBN 978-80-7492-090-5 (PDF)

ISBN 978-80-7492-091-2 (PDF pro čtečky)

AUTORSKÝ KOLEKTIV

HLAVNÍ AUTOŘI A POŘADATELÉ

prof. MUDr. Jan Lebl, CSc.

Pediatrická klinika 2. LF UK a FN Motol, Praha

doc. MUDr. Jiří Bronský, Ph.D.

Pediatrická klinika 2. LF UK a FN Motol, Praha

AUTOŘI

prof. MUDr. Jan Janda, CSc.

Pediatrická klinika 2. LF UK a FN Motol, Praha

MUDr. Stanislava Koloušková, CSc.

Pediatrická klinika 2. LF UK a FN Motol, Praha

MUDr. Josef Mališ

Klinika dětské hematologie a onkologie 2. LF UK a FN Motol, Praha

MUDr. Štěpánka Průhová, Ph.D.

Pediatrická klinika 2. LF UK a FN Motol, Praha

MUDr. Martina Suková

Klinika dětské hematologie a onkologie 2. LF UK a FN Motol, Praha

doc. MUDr. Marta Šnajderová, CSc.

Pediatrická klinika 2. LF UK a FN Motol, Praha

OBSAH

Autorský kolektiv	5
Úvod	9
1. Příznaky (nejen) u novorozence a kojence	11
1.1. Novorozenecký ikterus (<i>J. Bronský</i>).....	11
1.2. Bolesti břicha u kojence – »koliky« (<i>J. Bronský</i>).....	15
1.3. GERD - nemoc z gastroezofageálního refluxu (<i>J. Bronský</i>)	16
1.4. Polohové anomálie varlat a kryptorchismus v prvním roce života (<i>S. Koloušková</i>).....	21
1.5. Mikropenis (<i>M. Šnajderová</i>).....	23
2. Některé celkové příznaky	27
2.1. Bledé dítě (<i>M. Suková</i>).....	27
2.2. Uzlinový syndrom – lymfadenopatie (<i>J. Malíš</i>).....	33
3. Růst a tělesná hmotnost (<i>J. Lebl</i>).....	41
3.1. Malý vzrůst.....	41
3.2. Léčba růstovým hormonem.....	46
3.3. Vysoký vzrůst.....	48
3.4. Obezita.....	50
3.5. Hubnutí.....	53
4. Pubertální vývoj	55
4.1. Pubarche praecox (<i>S. Koloušková</i>)	55
4.2. Thelarche praecox (<i>M. Šnajderová</i>).....	57
4.3. Předčasný vývoj genitálu u chlapce (<i>M. Šnajderová</i>).....	59
4.4. Opožděné dospívání u chlapce (<i>M. Šnajderová</i>)	61
4.5. Gynekomastie (<i>S. Koloušková</i>).....	63
4.6. Opožděné dospívání u dívky (<i>M. Šnajderová</i>)	65
4.7. Primární amenorea (<i>M. Šnajderová</i>).....	67
4.8. Sekundární amenorea nebo oligomenorea (<i>M. Šnajderová</i>).....	70
5. Gastrointestinální příznaky (<i>J. Bronský</i>).....	73
5.1. Bolest břicha náhle vzniklá.....	73
5.2. Bolesti břicha opakované a intermitentní	73
5.3. Zvracení akutně vzniklé.....	77
5.4. Zvracení opakované, ublinkávání.....	78
5.5. Hematemaze	81

5.6.	Průjem náhle vzniklý	84
5.7.	Průjem chronický	86
5.8.	Zácpa.....	91
5.9.	Krev ve stolici	97
5.10.	Cizí tělesa v gastrointestinálním traktu	101
6.	Vnitřní prostředí a endokrinní příznaky	103
6.1.	Polydipsie, polyurie (<i>J. Janda</i>).....	103
6.2.	Náhodně zjištěná glykosurie/hyperglykémie (<i>J. Lebl</i>)	107
6.3.	Struma (<i>Š. Průhová</i>)	110
6.4.	Abnormální nálezy koncentrací TSH, hormonů štítné žlázy a protilátek proti štítné žláze (<i>Š. Průhová</i>).....	114
	Zkratky	117

ÚVOD

Učebnice medicíny se obvykle člení podle oborů, tělních systémů nebo diagnóz. V praxi ale lékař řeší zcela jiné situace: pacient přichází s určitým problémem, příznakem, projevem nemoci nebo abnormálním laboratorním nálezem a očekává od lékaře, že stanoví správnou diagnózu a navrhne léčení. Lékař tedy musí provést diferenciální diagnostiku – postup specifický pro medicínu, který dovoluje s vysokou pravděpodobností vybrat z možných alternativ tu správnou.

Lékař v dokonale vybaveném zdravotnickém zařízení s komplexem laboratoří, zobrazovacích metod a s konziliáři dalších oborů má situaci snadnou. Diferenciální diagnostiku ale dítě a jeho rodiče právem očekávají i od lékaře prvního kontaktu, tedy zejména od praktického lékaře pro děti a dorost. Pro toho je přístup k sofistikovaným laboratorním vyšetřením i zobrazovacím metodám obtížnější, a proto musí spoléhat hlavně na svou odbornou erudici, klinickou zkušenost a trochu i intuici. Tato knížka má pomoci lékaři prvního kontaktu v řešení problému dětského pacienta. Prvním úkolem je rozhodnout, zda určitý problém je závažný či nezávažný, zda hrozí nebezpečí z prodlení, zda postačí sledování nebo zda doporučit další vyšetření u specialisty.

Cílem knížky je přispět ke zvýšení kompetence, ale i profesního uspokojení praktického dětského lékaře. Autoři budou rádi, pokud mu tato knížka umožní řešit více medicínských problémů v jeho ordinaci a pomůže mu odlišit stavy běžné od stavů skutečně složitých či závažných. Dětem a jejich rodičům snad ušetří část cest ke specialistům – a jako vedlejší produkt snad také zdravotním pojišťovnám určitou část zbytných nákladů.

1. PŘÍZNAKY (NEJEN) U NOVOROZENCE A KOJENCE

1.1. NOVOROZENECKÝ IKTERUS

KLINICKÁ SITUACE

U novorozence neustupuje, nebo dokonce progreduje ikterus.

Základní pojmy

Novorozenecký ikterus u доноšeného novorozence považujeme za abnormální, pokud:

- se vyvinul do 36 hodin po porodu;
- trvá déle než do 10. dne života;
- hodnota celkového bilirubinu přesahuje 210 $\mu\text{mol/l}$;
- konjugovaný bilirubin tvoří více než 20 % celkového bilirubinu.

U novorozeneckého ikteru jsou dvě rozhodnutí neodkladná: (1) indikace fototerapie; (2) posouzení, zda se jedná o konjugovanou hyperbilirubinémii, a je tedy podezření na biliární atrezii.

KONJUGOVANÁ HYPERBILIRUBINÉMIE

Pokud konjugovaný bilirubin tvoří více než 20 % celkového bilirubinu nebo jsou přítomny **acholické** či **hypocholické stolice**, **tmavá moč**, **hepatomegalie**, event. až **splenomegalie**, případně i **krvácení do GIT**, jedná se o konjugovanou hyperbilirubinémii a dítě je nutné ihned odeslat k dětskému gastroenterologovi. Ten vyloučí vrozené onemocnění žlučových cest (biliární atrezii a přidružené syndromy).

CAVE! V případě biliární atrezie musí být provedena **operace** (portoenteroanastomóza dle Kasaie) **do 6 týdnů věku dítěte. Proto je včasná diagnóza velmi důležitá.**

Jiné příčiny konjugované hyperbilirubinémie, které odlišíme v diferenciální diagnostice (provádí specializované pracoviště):

- **infekce** – TORCH (toxoplazmóza, rubeola, cytomegalovirus, herpesvirus), lues, listerióza, hepatitida B, seps;e;
- **vrozené poruchy metabolismu a dalších regulací** – galaktosémie, tyrosinóza, deficit α_1 -antitrypsinu, cystická fibróza, hypothyreóza, fruktózová intolerance;
- **hypoplazie intrahepatálních žlučových cest** – Alagilleův syndrom;

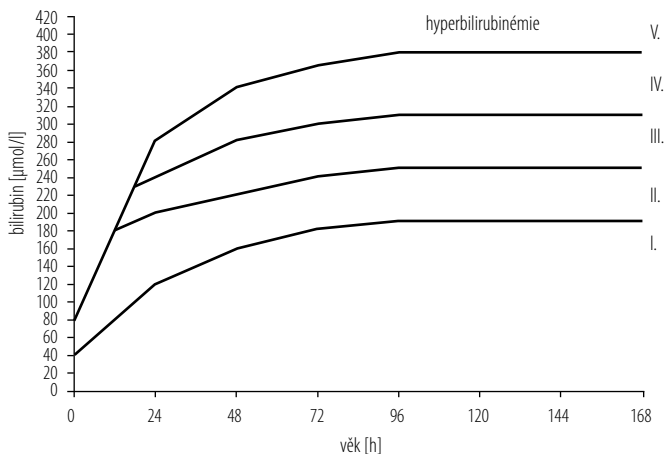
- **ostatní příčiny** – chromosomální vady, totální parenterální výživa, syndrom inispisované žluči, střevní obstrukce.

INDIKACE FOTOTERAPIE

CAVE! Rizikovými faktory pro vznik encefalopatie při hyperbilirubinémii jsou nedonošenost, infekce, hypotrofie, asfyxie, dehydratace a hypoglykémie. Při indikaci fototerapie postupujeme podle Poláčkova-Hodrova grafu (obr. 1.1.).

ZPŘESNĚNÍ ANAMNÉZY A POSOUZENÍ STAVU DÍTĚTE

- **Ptáme se na barvu moči a stolice**, výskyt hepatopatie nebo hemolytické anémie v rodině, diabetes mellitus matky, kolonizaci matky, průběh těhotenství a porodu, poporodní adaptaci (asfyxie? infekce?), způsob výživy dítěte (kojeno?).
- Posuzujeme **kolorit kůže** (verdinový ikterus?) a sklér.
- **Fyzikální vyšetření břicha** – velké břicho? Hepatomegalie? Splenomegalie? Posuzujeme růst a stav výživy, všímáme si **celkového stavu dítěte** (chabé pití, apatie, neztišitelný pláč, tachypnoe, známky infektu atd.).
- **Jedná se o fyziologický ikterus novorozence?** Tuto diagnózu stanovíme pouze *per exclusionem* u jinak zdravého prospívajícího novorozence.
- **Je ikterus důsledkem polyglobulie?** Pokud je hematokrit vyšší než 0,65, jedná se o polyglobulii.
- **Měl novorozenec rozsáhlejší hematom?** Hyperbilirubinémie vzniká i při resorpci hematomu (kefálhematom, intrakraniální krvácení, krvácení do nadledvin). V anamnéze bývá hypertrofie plodu nebo komplikovaný porod.
- **Je příčinou inkompatibilita krevních skupin?** Údaje nalezneme ve Zprávě o novorozenci. Pokud existuje inkompatibilita krevních skupin mezi matkou a dítětem, jedná se zřejmě o **hemolytickou nemoc novorozence**:
 - Rh inkompatibilita – matka Rh negativní (d/d), otec Rh pozitivní (D/D nebo D/d), dítě Rh pozitivní (D/d);
 - AB0 inkompatibilita – nejčastěji matka skupina 0, dítě skupina A nebo B; vzácněji matka skupina A nebo B, dítě skupina B nebo A;
 - vyšetříme KO + dif. + retikulocyty, Coombsův test, celkový a přímý bilirubin, albumin (vazebná kapacita pro bilirubin);
 - postupujeme dle Poláčkova-Hodrova grafu – při indikaci fototerapie odešleme novorozence k hospitalizaci na dětské lůžkové oddělení (viz obr. 1.1.).



	Donošení (t.t. > 37)		Nedonošení (t.t. < 37)	
	Rh	ABO a jiné	Rh	ABO a jiné
V	VT	VT (FT)	VT	VT
IV	VT (FT)	FT	VT	VT
III	FT	B	VT (FT)	FT
II	B	b	FT	B
I	B	–	B	b

b – vyšetření bilirubinu 1krát denně

B – vyšetření bilirubinu 2krát denně

FT – o 1 pásmo dříve u nedonošených ≤ 31 t.t., při RDS

– při indikaci k VT po dobu přípravy výkonu

– vždy po výkonu VT

– ukončení po poklesu bilirubinémie do I. pásma

(FT) – fototerapeutický pokus, max. 12 hodin, při neúspěchu provedení VT

VT – pro opakování indikace stejné jako u první VT

Obr. 1.1. Poláčkův-Hodrův graf pro indikaci fototerapie u novorozeneckého ikteru. Převzato z doporučení České neonatologické společnosti. FT – fototerapie; VT – výměnná transfúze; t.t. – týden těhotenství

• **Je příčinou infekce (nejčastěji sepse nebo infekce močových cest)?**

Nejprve stoupá bilirubin vlivem hemolýzy, v druhé fázi může přecházet v cholestatický ikterus (zvláště u infekcí TORCH). Hodnotíme celkový stav (změny chování – agitace, apatie, spavost, odmítání stravy, horečka, vyklenutá fontanela).